I Encuentro Latinoamericano de Residentes de Odontopediatría

Resúmenes de Trabajos

Coordinadores: Adriana Pistochini, María del Pilar Bernal, Comité Académico ALOP.

RODRÍGUEZ MANJARRÉS C, PADILLA TELLO MR.

MANEJO DE UNA MALOCLUSIÓN CLASE II DIVISIÓN 2 CON ORTOPEDIA FUNCIONAL. REPORTE DE CASO

Este reporte de caso da a conocer los resultados alcanzados con aparatología ortopédica funcional tipo Pistas Indirectas de Planas y SN1 para la corrección de una maloclusión clase II/2 en un paciente de 7 años de edad. Los objetivos de tratamiento fueron: 1. Corrección transversal, 2. Alineación dental, 3. Avance mandibular. Se presentan los cambios dentales, faciales y esqueléticos obtenidos como resultado de las fuerzas ortopédicas a nivel de las diferentes estructuras dentales, musculares y óseas. Se destaca la importancia del diagnóstico, plan de tratamiento, seguimiento al crecimiento y desarrollo del paciente y cooperación del mismo.

MANAGEMENT OF CLASS II DIVISION 2 MALOCCLUSION WITH FUNCTIONAL ORTHOPEDICS. CASE REPORT

This case report discloses the results achieved with functional orthopedic appliances type Planas Indirect Trucks and SN1 for correction of malocclusion class II / 2 in a patient of 7 years old. Treatment goals were: 1. Cross Correction, 2. dental alignment, 3. Mandibular advancement. Dental, facial and skeletal changes obtained as a result of orthopedic forces in the different dental, musculoskeletal structures are presented. The importance of diagnosis, treatment plan, monitoring the growth and development of the patient and her cooperation is highlighted. Guide a malocclusion class II / 1, for further mandibular advancement is an effective therapeutic alternative for this type of malocclusion.

DE LA CRUZ AVILA JB, AGUILAR AYALA FJ, SERRANO PIÑA R, PINZÓN TE L, CASTRO LINARES N.

MANEJO DE CELULITIS FLEGMONOSA EN PACIENTE PEDIÁTRICO

Introducción: La celulitis flegmonosa es un estadio de la infección odontogénica de siete a nueve días de evolución que se extiende a los músculos y aponeurosis; caracterizándose por aumento de volumen difuso, depresible, doloroso, discreto cambio de coloración, limitación a la apertura y ataque al estado general. Reporte del Caso Clínico Paciente masculino de 8 años de edad que acude a la Clínica de Infantil por presentar aumento de volumen en hemicara inferior izquierda. Inicia padecimiento con evolución de dos meses, prescriben antibióticos, sin mejoría. Extraoralmente inflamacion de aproximadamente 8 cc en región maseterina, trismus y dolor a la palpación. Intraoralmente se observan múltiples lesiones cariosas. El tratamiento inmediato fue antibioticoterapia, y drenaje transdental de los órganos dentarios (OD) 74,75 y 36 y el mediato terapia pulpar en los OD 74,36 y extracción del 75. Comentarios La importancia de la atención oportuna y puntual en cualquier proceso infeccioso del infante radica en que estos tienen una progresión rápida debido a los espacios medulares jóvenes amplios y al riesgo de complicaciones sistémicas graves. Conclusiones La interdisciplina oportuna en el equipo de salud es un objetivo deseable en el manejo de este tipo de infecciones para asegurar la recuperación biopsicosocial del paciente odontopediatrico.

CLINICAL MANEGMENT OF CELLULITE PHLEGMONOUS IN PEDIATRIC PATIENT

Introduction: Phlegmonous cellulitis is a stadium of odontogenic infection of seven to nine days of evolution that extends to the muscles and fascia; characterized by diffuse enlargement, depressible, painful, discrete change coloration, limiting the opening and attack the general state. The clinical case report Male patient of 8 years of age who come to the clinic from the infant by increase in volume on left lower side. It starts suffering with evolution of two months, they prescribe antibiotics, whit out improvement. Extraorally inflammation of approximately 8 cc in region masseteric, trismus, and tenderness. Intraorally there are multiple carious lesions. Immediate treatment was antibiotics, and transdental dental organs (OD) drain 74, 75 and 36 and the mediate therapy pulp in the OD 74,36 and extraction of 75. Reviews The importance of appropriate and timely care in any infectious process of the infant is that these have a rapid progression due to the ample young medullary spaces and the risk of serious systemic complications. Conclusions Timely interdisciplinarity in health care team is a desirable goal in the handling of this type of infections to ensure the patient odontopediatric biopsychosocial recover.

CISNEROS HIDALGO C, SOTOMAYOR GUAMAN G, BERNAL PARDO MP.

IMPORTANCIA DEL MANEJO INTERDISCIPLINARIO DE PACIENTES CON FISURAS LABIOPALATINAS Y ANEMIA DE BLACKFAN DIAMOND. REPORTE DE CASO

Las fisuras labiopalatinas (FLP) son las malformaciones craneofaciales congénitas más comunes. La anemia de Diamond-Blackfan (ADB) o anemia aneritroblástica es una hipoplasia congénita selectiva de la serie roja, asociada a alteraciones cardiacas, renales, malformaciones en manos, hipertelorismo y retraso en el crecimiento. La presentación de FLP y pacientes con ADB es del 10.3% de los casos. Se presenta un reporte de caso de un paciente de 12 años con ADB y secuela de FLP de la Clínica Interdisciplinaria de LPH de la Pontificia Universidad Javeriana, donde el abordaje interdisciplinario, el manejo del comportamiento y el apoyo psicológico brindado a la familia fueron fundamentales para lograr la adherencia y los resultados terapéuticos esperados.

IMPORTANCE OF INTERDISCIPLINARY TREATMENT OF PATIENTS WITH CLEFT LIP PALATE AND DIAMOND BLACKFAN ANEMIA. CASE REPORT

Cleft lip and palate (CLP) are the most common congenital craniofacial malformations. The Diamond-Blackfan anemia (DBA) or aneritroblástica congenital anemia is a selective red cell hypoplasia associated with heart, kidney, malformed hands, hypertelorism and stunted alterations. The presentation of FLP and patients with ADB is 10.3% of cases.It presented a case report of a patient of 12 years old with DBA and CLP of the Interdisciplinary Clinic LPH of the Pontificia Javeriana University, where the interdisciplinary approach, behavior management and psychological support provided to the family a good team´s adherence and treatment outcomes expected.

TEIXEIRA V, MEDINA AC, GONZALEZ A.

EXODONCIAS COMO TRATAMIENTO ALTERNATIVO PARA HIPOMINERALIZACIÓN INCISIVO - MOLAR

Introducción: En casos severos de hiponimeralización incisivo molar (HIM) es necesario considerar la exodoncia oportuna planificada. Reporte de Caso: Se presentan 3 casos con HIM afectando molares de forma severa, con compromiso pulpar y dolor que interfiere con alimentación e higiene oral. En todos los casos se realizaron exámenes radiográficos, interconsultas con el equipo interdis-

ciplinario previo al tratamiento. Para los 3 casos se realizaron las exodoncias de los cuatro molares afectados, según protocolos internacionales. Conclusión: El tratamiento de la HIM severa puede realizarse de forma exitosa con la exodoncia del molar afectado, favoreciendo la migración mesial de los segundos molares.

EXTRACTION AS A TREATMENT ALTERNATIVE FOR MOLAR INCISOR HYPOMINERALIZATION

Introduction: For severe cases on molar incisor hypomineralization (MIH), timely extraction of affected molars may be a treatment option. Case report: 3 cases of children presenting MIH with severely affected molars, compromised pulp and pain that causes difficulty in nutrition and oral hygiene. Proper radiographs and a interdisciplinary approach were performed before treatment. In all cases the four first permanent molars were extracted, according to international guidelines. Conclusion: Treatment for severely affected molars in HIM may include their extraction and favor medial migration of non affected second permanent molars in their place.

ORITZ S.

PLANEACIÓN Y TRATAMIENTO ORTOPÉDICO DE UN PACIENTE CON ESPECTRO FACIO-AURÍCULO-VERTEBRAL (EFAV)

Los síndromes craneofaciales cursan con anomalías de las estructuras del cráneo y la cara, de éstos, los que presentan comúnmente maloclusiones, se asocian con: a) Deficiencia mandibular, b) Prognatismo mandibular, c) Problemas de altura facial, d) Asimetría facial. La importancia de la prevención y el tratamiento temprano de estas anomalías, radica en evitar las recidivas y complicaciones que puedan aparecer de forma secundaria al síndrome logrando una mejor calidad de vida. Paciente masculino de 5 años de la Clínica de la Maestría en Odontología Infantil de la FOUADY con diagnóstico base de EFAV. Clase II esqueletal por retrusión mandibular y protrusión maxilar con presencia de mordida abierta y hábito de proyección lingual. Se realiza planeación de tratamiento ortopédico y se coloca aparatología fija tipo Hass con restrictor de hábito lingual en arcada superior y aparatología tipo Hass con frente estético en arcada inferior. Los niños con EFAV presentan apertura oral limitada y/o maloclusión. La terapia ortopédica se puede iniciar con aparatos removibles o fijos. El manejo de las necesidades de los pacientes con EFAV y otros síndromes craneofaciales, se traduce en un compromiso a largo plazo, e implica múltiples procedimientos que abarcan el período de crecimiento y desarrollo del niño.

ORTHOPAEDIC PLANNING AND TREATMENT OF A PATIENT WITH FACIO-AURICULO-VERTEBRAL SPECTRUM

Craniofacial syndromes present abnormalities of the structures in the head and face, the ones that commonly presents malocclusions are associated with: a)Mandibular deficiency, b) Mandibular prognathism, c) Problems of facial height, d)Facial asymmetry. The importance of prevention and early treatment of these anomalies, is to avoid recurrences and complications that might appear secondary to syndrome achieving a better life quality. Case report 5 year old male patient of the Clinic of Pediatric Dentistry of FOUADY diagnosed with facio-auriculo-vertebral spectrum. Skeletal Class II malocclusion due to mandibular retrusion and maxillary protrusion with the presence of anterior open bite and tongue thrust habit. Orthopedic treatment planning is performed and appliances are placed, in the upper arch, haas expansion appliance with grid lingual spur and in the lower jaw, an anterior esthetic fixed appliance in combination with expander. Children with EFAV have limited mouth opening and / or malocclusion. Orthopedic therapy should be initiated with removable or fixed appliances.Conclusion The management of patients with EFAV and other craniofacial syndromes, requires a long term treatment and following, and involves multiple procedures covering the period of growth and development of children.

PÉREZ OROZCO A, SALAZAR TORRES K, CLAVIJO EG, OCAMPO A.

ALTERACIONES EN EL DESARROLLO RADICULAR DE DIENTES PERMANENTES, COMO SECUELA DE TRAUMA DENTOALVEOLAR

El propósito de este reporte es presentar el caso clínico de una paciente que sufrió Trauma dentoalveolar (TDA) en la zona antero-superior a los 6 años de edad, presentando luxacion palatina severa de 52, 51 y 61. El manejo consistió inicialmente en exodoncias de los tres dientes temporales afectados y posterior seguimiento clínico y radiográfico de tres años. Las secuelas detectadas hasta el momento han sido: Alteraciones en el desarrollo radicular del 11 y 21, obliteración de la cámara pulpar del 11 y alteraciones en la erupción. Se presenta el manejo dado y se enfatiza en la importancia del seguimiento a largo plazo.

ALTERATIONS IN THE DEVELOPMENT OF THE ROOT IN PERMANENT TEETH, AS A SEQUEL OF DENTAL TRAUMA

The purpose of this report is to present and share the case of a patient, 6 years old who had DAT in the anterior-superior area. Initially presenting severe palatal luxation of the teeth 52, 51 and 61. The first action taken was the extraction of the three temporary teeth followed by clinical and radiographic follow-up for three years. The sequels detected so far have been: Disturbances in root development of 11 and 21, the obliteration of the 11 pulp chamber and disturbance in eruption. The management provided to date emphasizes the importance of long-term monitoring

CABAL LÓPEZ M A, AGUILAR AYALA F, CASTRO LINARES N C,
REJÓN PERAZA M E, PINZÓN TÉL A.

TÉCNICA NO INSTRUMENTADA CON CTZ PARA TRATAMIENTOS PULPARES EN PACIENTES CON PATOLOGÍA DEL DESARROLLO NEUROLÓGICO

En los pacientes con patologías en el desarrollo neurológico aumenta el grado de dificultad de la terapéutica estomatológica, por lo que se propone la realización de terapias pulpares no instrumentadas que ofrezcan los mismos beneficios que los otros tratamientos en un tiempo menor de trabajo. La pasta CTZ es una alternativa y ha demostrado éxito clínico además de promover una estabilización del proceso de resorción radicular y de no interferir con la resorción fisiológica del órgano dental deciduo.

In patients with neurodevelopmental disorders increases the degree of difficulty of the dental therapy making pulp proposed therapies not instrumented that offer the same benefits as other treatments in less time working. The CTZ paste is an alternative and has proven clinical success and promote stabilization of root resorption process and not to interfere with the physiological resorption of deciduous teeth.

CERDA AJ, OSPINA P, CABRERA A, CEVALLOS M, PALACIOS W.

MICROGLOSIA CON FISURA PALATINA. ENFERMEDAD RARA Y/O SÍNDROME

Microglosia es una condición congénita poco frecuente. Rara vez se han reportado casos aislados, sin anomalías de las extremidades y asociado a fisura palatina. Paciente de sexo femenino, 5 años de edad, presenta dislalia, disnea, disfagia y mal nutrición, alopecia, asimetría facial, ausencia de anomalías de extremidades. Deficiencia oral que genera discapacidad física y problemas de lenguaje. Clínicamente se observa microglosia, fisura media palatina, micrognatia, masa nodular en el dorso lingual y al no ser tratadas oportunamente pueden afectar la calidad de vida. Tiene una hermana melliza sin antecedentes similares. El caso clínico amerita un equipo multidisciplinario.

Microglossia is a rare congenital condition. Rarely it has been reported isolated cases, no limb abnormalities and associated with cleft palate. Female patient, 5 years old, she has dislalia, dyspnea, dysphagia and malnutrition, hair loss, facial asymmetry, no limb abnormalities. Oral deficiency that causes physical disabilities and speech problems. Clinically, it was observed microglossia, cleft palate, micrognathia, nodular mass in back tongue and not being treated promptly they may affect the quality of life. She has a twin sister without similar backgrounds. The clinical case required a multidisciplinary team.

GUTIÉRREZ QUICENO J.

MANEJO CONSERVADOR DE QUISTE ÓSEO ANEURISMÁTICO MAXILAR EN UNA PACIENTE CON DENTICIÓN MIXTA TARDÍA

Los quistes óseos aneurismáticos (QOA) son lesiones osteolíticas que de forma poco convencional involucran el maxilar o la mandibula, ya que tienen predilección por los huesos largos, planos y la columna vertebral. Se caracterizan por ser de etiología inespecífica, dado que se asocian con malformaciones arteriovenosas, traumatismos y fenómenos neoplásicos, por tener características tanto clínicas como radiológicas variables que desencadenan una larga lista de diagnósticos diferenciales, por ser de aparición primaria o secundaria y además por su amplia variedad de tratamientos disponibles. Este artículo presenta el caso clínico de una paciente femenina de 10 años de edad, asintomática, con una lesión maxilar de crecimiento rápido, expansivo, localmente destructivo, que logró desplazar la posición del canino superior derecho durante su proceso de formación y fue tratada con un procedimiento quirúrgico conservador.

CONSERVATIVE MANAGEMENT OF MAXILLARY ANEURYSMAL BONE CYST IN A PATIENT WITH LATE MIXED DENTITION

Aneurysmal bone cysts (ABC) are osteolytic lesions that involve unusually the maxilla or mandible, as they have a predilection for the long bones, flat and vertebrae. They are characterized by nonspecific etiology, as are associated with arteriovenous malformations, trauma and neoplastic phenomena, having both clinical and radiological variables to unchain a long list of differential diagnoses, being of primary or secondary appearance and due to its wide variety of treatments available. This article presents a rare case of a female patient, 10 years old, asymptomatic, with a maxillary intraosseus lession, rapidly growing, expansive, destructive, which achievement move the position of the right upper canine during their development and was treated with a conservative surgical procedure.

GONZÁLEZ DI, GODOY ME, PINZÓN AL, AYALA FJ, SERRANO R.

TRATAMIENTO TEMPRANO DE LA MALOCLUSIÓN CLASE III CON MÁSCARA FACIAL

Los individuos con maloclusión Clase III tienen un componente tanto esquelético como dentoalveolar. Masculino de 5 años de edad. Análisis cefalométrico de Rickets: Pseudo Clase III (maxilar retruido, mandíbula normal), escalón mesial lado derecho, escalones mesial derecho e izquierdo exagerado, mordida cruzada anterior profunda, mordida cruzada posterior bilateral, perfil cóncavo y biotipo braquifacial Tratamiento: Expansor hyrax tipo Mc Namara, indicando 1 vuelta al día por 20 días y máscara facial tipo petit de uso nocturno (8-12hrs) por 6 meses. La máscara facial es un instrumento efectivo para tratar maloclusiones Clase III por hipoplasia maxilar con un patrón de crecimiento hipodivergente.

EARLY TREATMENT OF CLASS III MALOCLUSSION WITH FACIAL MASK

Individuals with Class III malocclusion have both a skeletal and dentoalveolar component. Male 5 years old. Ricketts cephalometric analysis: Pseudo Class III (jaw retruded normal jaw), steps mesial exaggerated on the left and right side, deep anterior crossbite, bilateral posterior crossbite, concave profile and brachyfacial biotype. Treatment: hyrax expander type Mc Namara, indicating 1 revolution per day for 20 days and petit facial mask for night use (8-12hrs) during 6 months. The face mask is an effective tool for treating Class III malocclusions occasioned by maxillary hypoplasia with a hypodivergent growth pattern.

ALAMILLA SANGUINO GR, ÁVALOS ARENAS V, REJÓN PERAZA ME, SERRANO PIÑA R, PINZÓN TE AL.

LEUCEMIA LINFOBLÁSTICA AGUDA. REPORTE DE CASO

Introducción: la leucemia es una neoplasia originada en las células primitivas productoras de sangre de la medula ósea. La leucemia linfoblástica aguda es un trastorno maligno de la medula ósea, caracterizado por un aumento en la producción de células linfoides inmaduras.

Reporte de caso: paciente femenino de 11 años con leucemia linfoblástica aguda de alto riesgo por edad, en fase de inducción a la remisión. En la exploración intrabucal se observan mucosas hidratadas, vascularizadas, dentición mixta, higiene bucal regular y procesos cariosos de diversos grados.

Plan de tratamiento: terapia preventiva con técnica de cepillado, selladores de fosetas y fisuras, terapia restaurativa con amalgamas y revisiones cada 3 meses. Comentarios: previo al tratamiento se realizó la biometría hemática, registrando un conteo sanguíneo en rangos permisibles para atención. Tomando en cuenta que el tratamiento se llevó a cabo durante los 5 días posteriores a su ciclo de quimioterapias y que el procedimiento no era invasivo, no se indicó profilaxis antibiótica. Conclusiones: Los odontopediatras deben prevenir y tratar los problemas bucales que pueden comprometer aún más la salud de pacientes con leucemia. Deben capacitarse para conocer la enfermedad y las consideraciones de su tratamiento para así formar parte efectiva de un equipo multidisciplinario.

ACUTE LYMPHOBLASTIC LEUKEMIA. A CASE REPORT

Introduction: Leukemia is a cancer originating in the blood-producing stem cells from bone marrow. Acute lymphoblastic leukemia is a malignancy of the bone marrow characterized by an increase in the production of immature lymphoid cells.

Case report: 11 year old female patient with acute lymphoblastic leukemia at high risk for age, undergoing remission induction. In the intraoral scan hydrated mucosa, vascularized, mixed dentition, regular oral hygiene and carious processes are observed varying degrees. Treatment plan: preventive therapy brushing technique, pit and fissure sealants, fillings and restorative therapy checkups every three months.

PIEDRAHITA SÁNCHEZ M, SANTAMARIA A.

COMPARACIÓN DE TERAPIAS DE MANEJO DE CANINOS IMPACTADOS: GUÍA DE ERUPCIÓN VS TRACCIÓN ORTODONCICA

La impactación de caninos es una entidad común, se presenta en un mayor porcentaje en el maxilar que en la mandíbula. El proceso diagnóstico se realiza por rx panorámica, oclusales y periapicales, además de la Tomografía Computarizada, una vez definido el riesgo de impactación , se toma la decisión de tratamiento, existen diferentes técnicas como la extracción de caninos deciduos y erupción espontánea, como también la exposición quirúrgica, tracción o exodoncia del canino impactado. Reporte de caso. Paciente de sexo femenino de 10 años de edad, que asiste al servicio de Odontopediatría de la Universidad Ces para una revisión general en octubre del año 2012 (7 años), luego de toma de rx panorámica, periapicales y tomografía computarizada se define riesgo de impactación regular del 13 y malo del 23, se realizó guía de erupción y tracción del 23 acompañada de botón palatino, con ambos dientes se logró erupción y en este momento está en fase de alineación en el arco, acompañado de constantes evaluaciones periodontales. Conclusiones Ambos tratamientos (guía de erupción, tracción) son eficientes cuando se ha definido correctamente el riesgo de impactación inicial. El manejo periodontal es delicado, requiere de evaluación permanente con limpiezas de la zona.

COMPARISON BETWEEN EXTRACTION OF DECIDUOUS TEETH AND GUIDE ORTHODONTIC ERUPTION

Introduction: Canine impaction is a common entity, is presented in a greater percentage in the maxilla than in the mandible. The diagnosis is performed by rx panoramic, occlusal and periapical addition to the CT scan, once defined the risk of impaction, the treatment decision is taken, there are different techniques such as extraction of deciduous canines and spontaneous eruption, as well as the surgical exposure, traction or extraction of the impacted canine. Case report Female patient 10 years old, who attends the service of Dentistry at the Universidad Ces for a review in October 2012 (7 years old), after taking panoramic, periapical and CT, it was define the risk of impaction, like regulate in 13 and bad in the 23 , interceptive extraction and 23 eruption accompanied by palatal button, both teeth eruption was achieved and now is in alignment phase, accompanied by constant periodontal reviews . Conclusions Both treatments (interceptive extraction, traction) are efficient when properly defined the risk of initial impaction. The periodontal review is delicate, requires ongoing evaluation with cleaning the tissue.

RANGEL-MÉNDEZ D, MAGAÑA-BARRIOS V, AGUILAR-AYALA F, SERRANO-PIÑA R, CASTRO-LINARES N.

MANEJO ESTOMATOLÓGICO DE PACIENTE CON SÍNDROME DE SHWACHMAN-DIAMOND

Introducción: El síndrome de Shwachman-Diamond (SSD) es una enfermedad autosómica recesiva, multisistémica. Consiste en una combinación de insuficiencia pancreática exócrina, falla de médula ósea y disostosis metafisiaria. Manifestaciones clínicas: Alteraciones 1) hematológicas: neutropenia, anemia y trombocitopenia; 2) inmunológicas: susceptibilidad a infecciones virales y bacterianas; 3) pancreáticas y 4) óseas. Reporte de caso: Paciente masculino de 10 años de edad diagnosticado con SSD. A la exploración intraoral se observan mucosas hidratadas, de coloración pálida, procesos óseos íntegros y continuos, dentición mixta, pérdida prematura de órgano dentario (OD) 84, caries dental en diversos grados y gingivitis marginal. El manejo estomatológico se realizó bajo profilaxis antiendocarditis con amoxicilina 50 mg/kg de peso en esquema de 7 días. La terapia restaurativa consistió en: selladores de fosetas y fisuras en OD 16, 26 y 36; coronas acero-cromo en OD 55, 74 y 75; ionómero de vidrio en OD 46; y extracción de OD 53, 63, 65, 83 y 85. Conclusiones: Como menciona Alves y cols. (2013), el tratamiento se basa en la prevención y manejo adecuado de enfermedades infecciosas invasivas. Es importante la terapia preventiva con la madre y recalcar la importancia del mantenimiento de una adecuada higiene bucal debido a la inmunodepresión del paciente.

DENTAL MANAGEMENT OF PATIENT WITH SHWACHMAN-DIAMOND SYNDROME

Introduction: The Shwachman-Diamond syndrome (SDS) is a multisistemic autosomal recessive disease. It is a combination of exocrine pancreatic insufficiency, bone marrow failure, and metaphyseal dysostosis. Clinical manifestations: 1) hematologic: neutropenia, anemia, and thrombocytopenia; 2) immunologic: susceptibility to viral and bacterial infections; 3) pancreatic; and 4) osseous. Case report: A 10-year-old male patient was referred with SDS diagnosis. At intraoral exploration, it was observed pale-hydrated mucosa, continous complete bone processes, mixed dentition, premature loss of dental organ (DO) 84, dental caries, and marginal gingivitis. The dental management was provided under anti-endocarditis prophylaxis with amoxicillin at 50 mg/kg during 7 days. The restorative therapy consisted in: pit and fissure sealants on DO 16, 26, and 36; chrome-steel crowns on DO 55, 74, and 75; glass ionomer on DO 46; and extraction of DO 53, 63, 65, 84, and 85. Conclusion: As described by Alves and cols. (2013), the treatment of SDS is based on the prevention and adecuate management of invasive infectious diseases. It is important the mother's preventive therapy, and to emphasize the maintenance of an adecuate bucal hygiene because of the patien's immune-depression.

VACA M, CAIZA A, ABELLO MX, LÓPEZ E.

IMPORTANCIA DEL TRATAMIENTO INTERDISCIPLINARIO EN UN PACIENTE CON MICROGNATISMO TRANSVERSAL Y DISLALIA: REPORTE DE CASO

El micrognatismo transversal superior es una anomalía que afecta el desarrollo del hueso basal maxilar. La dislalia es el trastorno en la articulación de los fonemas. Estas alteraciones en pacientes en crecimiento conducen a más trastornos, rompiendo el equilibrio del sistema estomatognático. Se reporta el caso de un niño de 9 años, que consulta a la clínica de manejo temprano de la maloclusión de la PUJ para tratamiento de maloclusión y un problema detectable en el habla. Se concluye que el manejo simultáneo de desequilibrios óseos, musculares y funcionales (interrelación Odontopediatría/Terapia miofuncional), brinda resultados favorables y mejora la calidad de vida del paciente.

IMPORTANCE OF INTERDISCIPLINARY TREATMENT IN A PATIENT WITH TRANSVERSAL MICROGNATHISM AND DISLALIA: CASE REPORT

The upper transverse micrognathism is an anomaly that affects the development of the maxillary basal bone. Dyslalia is the articulation disorder of phonemes. These alterations in patients with growth disorders lead to a break in the balance of the stomatognathic system. The case of a 9 year

old boy, who attended the clinic of early management of malocclusion of the PUJ for treatment of malocclusion and speech problem is reported. It is concluded that the simultaneous management of bone, muscle and functional imbalances (interrelation pediatric dentistry / myofunctional therapy) provides favorable results and improves the quality of life of patients.

GURROLA LÓPEZ MA, CASTRO LINARES NC, PINZÓN TE AL, SERRANO PIÑA R, REJÓN PERAZA M.

USO DE IONÓMERO DE VIDRIO INTRACONDUCTO PARA RESTAURACIÓN DE DIENTES ANTERIORES CON CORONA DE CELULOIDE

Introducción: En la actualidad la demanda de la estética en los pacientes pediátricos ha incrementado de manera notoria. Con mayor frecuencia podemos encontrar dientes con amplia destrucción coronaria y compromiso pulpar. En relación a la restauración el uso de coronas de celuloide con resina es una técnica que cumple con las expectativas de estética, resistencia y bajo costo, si a esto se adiciona el uso de retenciones intraconducto, se logra restauración ideal que devuelve al paciente la estética y función. Reporte de Caso Paciente masculino de 4 años de edad, con presencia de lesiones cariosas con amplia destrucción coronaria y compromiso pulpar en OD 51 52 61 y 62, en los cuales se realizaron terapias pulpares obturadas con hidróxido de calcio, se desobturaron dos milímetros para colocar el muñón de Ionómero de vidrio y se colocaron las coronas de celuloide de resina. Se realizó seguimiento radiográfico a los 3 y 6 meses. Que se logra con la técnica y que relevancia tiene. Se logra rehabilitar piezas anteriores con amplia destrucción coronaria, con muñones intraconducto hechos con ionómero de vidrio, con coronas de celuloide de resina. Conclusiones Esta técnica es una alternativa estética para la preservación de los órganos dentarios anteriores

INTRACANAL USE OF GLASS IONOMER RESTORATION OF ANTERIOR TEETH WITH CELLULOID CROWN

Introduction: At present the demand of aesthetics restorations in pediatric patients has increased markedly. Most often we find teeth with extensive coronary destruction and pulp commitment in this situation should make an appropriate pulp treatment and ideal alternative restoration in relation to the function and aesthetics of dental organ. Regarding restoration using celluloid crowns with resin is a technique that meets the expectations of aesthetics, strength and low cost, if this Intracanal using deduc-

tions is added, it leads to an ideal restoration that returns the patient function and esthetic Case Report Male patient, 4 years old, with the presence of carious lesions with extensive coronary destruction and commitment pulp in OD 51 52 61 and 62, in which therapies pulp were performed, two millimeters to intracanal stump glass ionomer and celluloid crowns resin were placed. Radiographic follow-up was performed at 3 and 6 months. That is accomplished with the art and has relevance. It is achieved earlier pieces rehabilitate requiring pulp therapy and extensive coronary destruction, with stumps Intracanal made glass ionomer N100, celluloid crowns resin. Having esthetic restorations helps psychological and psychosocial development of pediatric patients. Conclusions This technique is an alternative aesthetic to the preservation of previous dental organs

---

MORANTE CA, GALVEZ G, PALMA C.

ESTERILIZACIÓN DE LA LESIÓN Y REPARACIÓN DE TEJIDO: REPORTE DE CASO

Se han publicado estudios que describen la esterilización de la lesión como un tratamiento alternativo a la pulpectomía, evitando la exodoncia en dientes con necrosis pulpar y absceso. El procedimiento incluye la anestesia local, el aislamiento absoluto, la remoción de la pulpa cameral, la ampliación de la entrada a los conductos y la colocación de una pasta triantibiótica y la posterior restauración. El caso presentado es el de una paciente de 5 años de edad, la cual acude por dolor, aumento de volumen en la región inferior izquierda y movilidad del molar 75. Radiográficamente se observa reabsorción de la raíz distal de 1/3 y una lesión osteolítica en la furcación. Se realizó la esterilización de la lesión y los controles hasta los 8 meses revelan tejidos blandos sanos, aposición ósea en la furca; ausencia de dolor y de movilidad dental. Se concluye que la esterilización de la lesión muestra resultados prometedores en odontopediatría, como alternativa a la pulpectomía y exodoncia en algunos casos. Sin embargo, se necesitan ensayos clínicos aleatorizados con un tiempo de seguimiento significativo para considerarla como una alternativa terapéutica para molares necróticos en la práctica diaria.

LESION STERILIZATION AND TISSUE REPAIR: CASE REPORT

Clinical studies have described lesion sterilization and tissue repair (LSTR) as an alternative treatment to pulpectomies, to avoid extracting necrotic or abscessed primary molars. LSTR is a noninstrumentation endodontic treatment, where teeth are anesthetized, isolated with a rubber dam, necrotic tissue is removed from the coronal portion of the pulp chamber, the canal orifices enlarged, and a 3-Mix paste placed over the pulpal floor. The case described is a 5-year-old female patient, with a chief complaint of pain, mandibular left posterior swelling and mobility of her mandibular left second primary molar. The X-ray revealed 1/3 distal root resorption and a furcation radiolucency. The clinical procedure of LSTR was completed. The 8-month control visit showed soft tissue healing, increased trabeculation in the furcation area, normal mobility and the patient was symptom-free. LSTR as an alternative to pulpectomy and extraction, show promising results for the future of pediatric dentistry. However, randomized control studies with a significant control period are necessary to consider this procedure and an alternative treatment for necrotic molars in our daily practice.

CASANOVA RI, ÁVALOS V, AGUILAR FJ, REJÓN ME Y PINZÓN AL.

MANEJO ESTOMATOLÓGICO DE PACIENTE PEDIÁTRICO CON SÍNDROME NEFRÓTICO

Introducción: El síndrome nefrótico (SN) es de los más frecuentes en pediatría y se asocia con edema generalizado, oliguria, proteinuria, hipoalbuminemia e hiperlipidemia, tiene repercusión cardiovascular, gastrointestinal, neuromuscular, dermatológica, hematológica, inmunológica y metabólica. Las manifestaciones estomatológicas se presentarán de acuerdo al estado sistémico y al tratamiento. Reporte de caso: Masculino de 10 años de edad con SN corticoresistente y en protocolo de trasplante renal. Tratamiento con Enalapril, Alopurinol, Losartan, Bicarbonato de sodio, Tums, Ureless, EPO y Ciclofosfamida. Palidez en mucosas, higiene oral deficiente, maloclusión, hipoplasias y lesiones cariosas. Se realizan restauraciones con ionómeros de vidrios. Técnica de cepillado, asesoramiento dietético, profilaxis dental, barniz de flúor, selladores de fosetas y fisuras. Comentarios: el tratamiento odontológico se realizó previa interconsulta con el nefrólogo, se manejó profilaxis antimicrobiana, monitoreo de la presión arterial y consulta de la biometría hemática. Conclusión: El SN es una enfermedad sistémica con consecuencias que afectan la cavidad bucal de muchas formas llevando a una pérdida de la función y estética. El odontopediatra debe resguardar el cuidado de la salud bucal en estos pacientes. El énfasis en la prevención e implementación de programas integrales mantendrán una salud bucal óptima para un mejor pronóstico y calidad de vida.

MANAGEMENT STOMATOLOGICAL OF PEDIATRIC PATIENT WITH NEPRHOTIC SYNDROME

Introduction: nephrotic syndrome (NS) is one of the most common in children and is associated with generalized edema, oliguria, proteinuria, hypoalbuminemia and hyperlipidemia, have cardiovascular, gastrointestinal, neuromuscular, dermatological, hematological, immune and metabolic impact. Stomatological demonstrations are presented according to the systemic condition and treatment. Case report: Male 10 years old with SN and steroid-resistant, renal transplant protocol. Enalapril, allopurinol, Losartan, Sodium bicarbonate, Tums, Ureless, EPO and cyclophosphamide. Pale mucous membranes, poor oral hygiene, malocclusion, hypoplasia and caries lesions. Glass ionomer restorations are performed. Brushing technique, dietary advice, dental prophylaxis, fluoride varnish, pit and fissure sealants. Comments: interconsultation prior dental treatment was performed with the nephrologist, antimicrobial prophylaxis, monitoring of blood pressure and blood count query was handled. Conclusion: The SN is a systemic disease with consequences affecting the oral cavity in many ways leading to a loss of function and aesthetics. The dentist must safeguard the oral health care in these patients. The emphasis on prevention and implementation of comprehensive programs maintain optimal oral health for a better prognosis and quality of life.

MUNAYCO PANTOJA ER, TORRES RAMOS G.

IMPORTANCIA EN EL DIAGNÓSTICO DE LA ÚLCERA DE RIGA FEDE: REPORTE DE CASO CLÍNICO

El objetivo del caso clínico es dar a conocer la importancia del diagnóstico de la Ulcera de Riga Fede. Presento el caso clínico de un paciente de sexo masculino, de 7 meses de edad, el cual fue ingresado de emergencia al Instituto Nacional de Salud del Niño por el servicio de infectologia. El niño presentaba fiebres recurrentes por un tiempo de 2 semanas, con picos febriles de 38.5 – 39.5ºC, también presento una lesión ulcerada inicialmente de 1.5cms x 1.5cms, sublingual, dolorosa, con restos blanquecinos y superficie sangrante al tacto. Además presento lesión ulcerosa en mano derecha e izquierda. Fue hospitalizado, al no sanar la lesión, que se realizaron diferentes análisis de diagnóstico entre ellos una biopsia oral y un aspirado de medula ósea. Al no encontrar el diagnóstico definitivo, es interconsultado a odontopediatria, Al examen intraoral presentaba dientes deciduos incisivos inferiores. El manejo clínico fue el siguiente se solicitó una radiografía periapical y por el grado de desnutrición encontrado en el niño, se optó por realizar las exodoncias de los dientes deciduos. Discusión: Otra alternativa de tratamiento es el desgaste de los bordes incisales utilizando discos Soflex 3M de granulación media y luego aplicación de flúor barniz Duraphat (Colgate) para evitar sensibilidad. Conclusión: Se realizaron dos controles, con favorable evolución del paciente.

THE IMPORTANCE OF THE DIAGNOSIS OF RIGA FEDE ULCER: A CASE REPORT

The objective of the case report is to present the importance of the diagnosis of Riga Fede ulcer. I presented the case of a male patient, 7 months old, who was admitted to the emergency of Instituto Nacional de Salud del Niño by infectologia service. The child had recurring fever for 2 weeks, with spiking fevers 38.5 - 39.5ºC, also presented an ulcerated lesion initially 1.5cms x 1.5cms, sublingual, painful and bloody remains whitish touch surface. I also presented ulcerated lesion in right and left hand. He was hospitalized, not heal the injury, different diagnostic tests including an oral biopsy and bone marrow aspiration were performed. Finding no definitive diagnosis, is refered to pediatric dentistry, Al intraoral examination showed lower incisors deciduous teeth. The clinical management was as follows periapical radiograph was requested and the degree of malnutrition found in children, decided to perform the extractions of deciduous teeth. Discussion: Another alternative treatment is the wearing of the incisal edges using 3M disks Soflex average granulation and then application of fluoride varnish Duraphat (Colgate) to avoid sensitivity. Conclusion: Two checks are carried out with a favorable patient outcome.

GODÍNEZ PÉREZ GA, PINZÓN TÉ AL, CASTRO LINARES N, REJON PERAZA MA, AGUILAR AYALA F J.

REHABILITACIÓN ESTOMATOLÓGICA DE UN PACIENTE CON SÍNDROME DE PAPILLÓN-LÉFEVRE

Introducción: El Síndrome Papillón-Léfevre pertenece al IV grupo de los queratodermas ectodérmicos palmoplantares, se presenta en 1 a 4: 1000000 de nacidos vivos. Caracterizado por hiperqueratosis eritematosa palmar y plantar, enfermedad periodontal severa que afecta a ambas denticiones; en la mayoría de los casos conduce a la pérdida prematura de todos los órganos dentarios. El remplazo de los órganos dentarios permite restablecer la función masticatoria , fonética y estética contribuyendo al crecimiento y desarrollo adecuado del complejo orofacial . Reporte del caso Paciente femenino de 5 años de edad con diagnóstico de Síndrome de Papillon-Lefevre, intraoralmente presenta pérdida prematura de órganos dentarios deciduos, enfermedad periodontal severa. Se realiza rehabilitación estomatológica con prótesis parcial removible. Comentarios La relevancia de la rehabilitación estomatológica en estos casos, radica en los cambios psicológicos y de habilidades sociales en el paciente ya que al mejorar su estética permite cambios en su autoestima que promueven su integración en el circulo familiar y social. Conclusiones Es escasa la literatura especializada en prótesis pediátrica a pesar de los diversos trastornos que ocasionan la falta de piezas temporales sin embargo esto no debe ser un obstáculo en la toma de decisiones en el tratamiento estomatológico, cuyo objetivo principal debe ser mejorar la calidad de vida del paciente.

PAPILLÓN-LÉFEVRE SYNDROME: ORAL REHABILITATION. A CASE REPORT

Introduction: The Papillón-Léfevre syndrome belongs to the group of the ectodermas queratodermas IV, occurs in 1 to 4: 1000000 in general population. Characterized by hyperkeratosis, palmar and plants of the feets erythema, severe periodontal disease affecting both dentitions; in the majority of cases, it leads to the premature loss of all dental organs. The replacement of the dental organ allows you to restore the phonetic, masticatory and aesthetic function, contributing to the growth and proper development of the orofacial complex. Case Report Female patient from 5 years of age with a diagnosis of Papillón - Léfevre, intraorally syndrome presents early loss of deciduous teeth organs, severe periodontal disease. Stomatological rehabilitation with removable partial denture was condcted. Reviews The relevance of stomatological rehabilitation in these cases, lies in psychological changes and social in the patient skills enabling you to improve its aesthetic changes in self-esteem that promote their integration in the familiar and social circle. Conclusion It is scarce literature specializing in pediatric prosthetics despite various disorders that cause lack of temporal parts however this should not be an obstacle in the decisión to carry out the stomatological treatment, whose main objective should be to improve the quality of life of the patient.

CONCHA S, LUONGO M, ARAYA C, ORMEÑO A, CABEZAS R

MANEJO MULTIDISCIPLINARIO EN TRATAMIENTO DENTAL DE PACIENTE CON PARÁLISIS CEREBRAL. CASO CLÍNICO

Introducción: El tratamiento odontológico de un paciente con parálisis cerebral debe considerar la condición sistémica. Es importante que el odontólogo conozca los profesionales que intervienen en su tratamiento y no sólo su entorno familiar. Dentro del equipo profesional encontramos médicos, kinesiólogos y enfermeras, los cuales deben informar de los tratamientos y medicamentos en uso del paciente, además de los requerimientos previos a intervenciones odontológicas como premedicación. Reporte de Caso: Paciente 9 años 6 meses, sin capacidad de cooperación, en riesgo social, con parálisis cerebral hospitalizada, conexión ventilación mecánica, traqueostomía y gastrostomía, síndrome convulsivo secundario; hipotiroidismo. Dentición mixta primera fase, riesgo cariogénico moderado. Gingivitis asociada a biofilm, hiperplasia amigdalina. Mordida abierta anterior. Compresión maxilar. Interposición lingual en reposo. Plan de tratamiento preventivo: instrucción de higiene a las enfermeras, aplicación de flúor tópico y sellantes, destartraje y exodoncia de dientes primarios. Indicación médica: procedimientos que generen bacteremia y requieran mayor colaboración del paciente, premedicación: amoxicilina y midazolam endovenosos, una hora antes de la intervención. Discusión y Conclusiones: Es fundamental que la atención de pacientes con parálisis cerebral tenga un manejo multidisciplinario para garantizar el éxito. En este caso la paciente, se ha mantenido sana con riesgo cariogénico mediano gracias a la participación de las enfermeras, médico tratante y el control odontológico temprano.

MULTIDISCIPLINARY MANAGEMENT IN DENTAL TREATMENT OF CEREBRAL PALSY PATIENT. CASE REPORT

Introduction: Dental treatment of cerebral palsy patients, should consider the systemic condition. It´s important that the dentist knows the professionals who participate in their treatmen, not just his familiar environment. The profesional team is integrated by doctors, physical therapists and nurses, wich should inform about the current treatments and drugs of the patients, additionally the prerequisites for dental intervention like premedication. Case Report: Patient 9 years 6 months, incapable of cooperation, in social risk, cerebral palsy hospitalized, mechanical ventilation connected, tracheostomy and gastrostomy, secondary convulsive syndrome, hypothyroidism. Mixed dentition stage, medium cariogenic risk. Gingivitis biofilm-associated, tonsillar hiperplasia, anterior open-bite. Maxillary compression. Rest lingual interposition. Preventive treatment plan: Oral hygiene instruction to nurses, topical fluoride application and sealants, scaling and primary tooth extractions. Medical instruction: premedication (amoxicillin and midazolam intravenous) in bacteremia generating procedures. Discussion and conclusión: It´s essential the attention of cerebral palsy patient to have a multidisciplinary management to guarantee success. In this case, the patient has remind healthy with a medium cariogenic risk thanks to the nurses, doctors and the early dental control.

KANCAB G. HERNANDEZ S.

ASOCIACION DE STREPTOCOCCUS MUTANS Y CARIES DENTAL EN UNA POBLACION INFANTIL DE YUCATÁN

Introducción: La caries dental es una enfermedad diseminada a nivel mundial y se ha asociado a S. mutans como el principal agente etiológico de la enfermedad. El objetivo del presente estudio, fue evaluar la asociación entre el nivel de S. mutans y la presencia de caries. Material y Métodos: Se estudiaron un total de 106 niños. A los cuales se les determinó la presencia de caries siguiendo los criterios de CPOD y ceo. El aislamiento y cuantificación de Streptococcus mutans presentes en saliva se realizó mediante un cultivo en Agar Mitis Salivarius adicionado con sacarosa al 20% y Bacitracina. De acuerdo a la cuantificación, se determinó el nivel de riesgo de caries dental según los siguientes criterios: <105 UFC/ml (bajo); 105 -106 x UFC/ml (medio) y <106 x UFC/ml (alto). Resultados: De los 106 niños, 58 (54.7%) presentaron caries y 48 (45.3%) estuvieron libres de caries. Del grupo con caries, 33 (56.9%) presentaron nivel de riesgo alto, 20 (34.5%) medio y 5 (8.6%) nivel bajo. En el grupo de niños libres de caries, el nivel de riesgo medio fue el más frecuente en 32 pacientes, seguido del nivel alto en 12 y el bajo en 4 niños, correspondiendo al 66.7%, 25.0% y 8.3%, respectivamente. Al analizar los resultados, se encontró un valor de $p < 0.01$. Discusión: En los niños con caries, se encontró una asociación entre la presencia de caries dental y número de unidades formadoras de colonia de S. mutans. Un gran porcentaje de los niños sin caries presentó un riesgo medio y alto, por lo que lo que es importante implementar mecanismos de control de este microorganismo en este grupo de pacientes. Conclusión: Se encontró una asociación entre el nivel de S. mutans y la presencia de caries dental.

ASSOCIATION STREPTOCOCCUS MUTANS ASSOCIATION AND DENTAL CARIES IN A CHILDREN POPULATION OF YUCATÁN

Introduction: Dental caries is a disease spread worldwide and has been associated with S. mutans as the main etiological agent. The aim of this study was to evaluate the association between the level of S. mutans and the presence of caries. Material and Methods: A total of 106 children were studied. The presence of caries was determinated following criteria CPOD and ceo. Isolation and quantitation of Streptococcus mutans present in the saliva was performed by cultivation on mitis salivarius agar supplemented with 20% sucrose and Bacitracin. According to quantify dental caries risk level was determined according to the following criteria: <105 CFU / ml (low); -106 X 105 CFU / ml (medium) and <x 106 CFU / ml (High). Results: Of the 106 children, 58 (54.7%) had cavities and 48 (45.3%) were free of caries. Decayed group, 33 (56.9%) had high risk level, 20 (34.5%) average and 5 (8.6%) low. In the group of children free of caries, the average risk level was the most frequent in 32 patients, followed by the high level 12 and low risk in 4 children, corresponding to 66.7%, 25.0% and 8.3%, respectively. In analyzing the results, a value of p <0.01 was found. Discussion: In children with caries, an association between the presence of dental caries and number of colony forming units of S. mutans was found. A large percentage of children without tooth decay presented a medium to high risk, so it is important to implement control mechanisms of this microorganism in this patient group. Conclusion: An association between the level of S. mutans and the presence of dental caries was found.

MORALES LOYA NI, JIMÉNEZ CASTRO JA, SOTO BARRERA U, ALMEIDA ESCALANTE EB.

COMPARACIÓN DE LAS CARACTERÍSTICAS DEL ESMALTE FLUORÓTICO ANTES Y DESPUÉS DE SER TRATADO CON MICROABRASIÓN

Introducción: Microabrasión, técnica mínimamente invasiva mejora la estética; principales problemas que derivan de ella: desgaste excesivo, hipersensibilidad postoperatoria. Objetivo: Comparar cambios en textura y color, generados en el esmalte con diferentes grados de fluorosis. Metodología: Descriptivo, transversal y experimental; De muestra incisivos superiores entre grado 4-6 según TF, se realizó microabrasión, utilizando la técnica de McCloskey modificada con HCL al 16%. Resultados: 50% de grado 4, generó textura lisa sin hipoplasias y el 62% la eliminación total de la mancha. El 67% grado 6 generó textura sin hipoplasias y eliminación total de la mancha en el mismo porcentaje. Conclusión: No se logra cambio en la superficie irregular pero sí se obtiene reducción de hipoplasias. Las características iniciales del esmalte influyen en la textura y color obtenidos luego de la microabrasión.

COMPARISON OF THE CHARACTERISTICS OF ENAMEL FLUOROOROTIC BEFORE AND AFTER BEING TREATED WITH MICROABRASION

Introduction: Microabrasión is a minimally invasive technique to improve aesthetics; produce important negative effects like excessive tooth wear, postoperative dental hypersensitivity. Aim: Compare changes in enamel texture and color, in fluorotic teeth, after microabrasión. Methodology: descriptive, transversal and experimental, the sample consisted of upper central incisors with fluorosis from grade 4 to grade 6 according to TF. The enamel microabrasión was using the McCloskey technique modified with HCL at 16%. Results: 50% of the TF 4, the treatment created smooth surface with no pits and the 62% the stain was totally removed. 67% of TF 6, soft surface with no pits was created and the stain was totally removed in the same percentage of cases. Conclusions: Change in the irregular surface was not possible, however hiploplasia was lessen. Enamel initial condition do has an impact in both color and texture achieved after the treatment.

FERREIRA L, ZULETA C, VERA A.

PROTOCOLO PILOTO DE PREVENCIÓN E INTERVENCIÓN DE HÁBITOS DE SUCCIÓN NUTRITIVA Y NO NUTRITIVA, EN PRESCOLARES EN EL HOSPITAL LUIS CALVO MACKENNA

Introducción: La succión es un reflejo que se desarrolla en la vida intrauterina. Objetivos: Presentar un protocolo piloto de medidas preventivas y manejo primario de hábitos succinales en niños hasta 4 años en la atención odontológica aplicable a la realidad del HLCM, para posteriormente, ser extrapolado a la realidad nacional. Metodología: Se realizó una búsqueda en base de datos y en la web cruzando términos como, protocolo ,prevención, hábitos orales, lactantes; Se incluyeron documentos full-text. Resultados: Se hallaron 12 documentos con orientación al tema. Conclusión: La realización de un protocolo preventivo sobre hábitos de succión en la infancia permitirá estandarizar la atención, de esta manera logra ser integral enfocándonos desde edades tempranas a entregar herramientas de educación y prevención.

PILOT PROTOCOL PREVENTION AND INTERVENTION SUCKING HABITS NUTRITIVE AND NOT NUTRITIVE IN PRESCHOOLS IN LUIS CALVO MACKENNA HOSPITAL

Introduction: The suction is a reflection that develops in the womb. Objectives: To present a preventive measures and primary management of sucking habits pilot protocol in children up to 4 years in the dental care applicable to the reality of HLCM, for later ,be extrapolated to the national reality. Methods: A search was performed in database and on the web crossing terms as a, protocol, prevention, oral habits, infants; Full-text documents were included. Results: 12 documents were found with orientation to the topic. Conclusion: The implementation of a preventive protocol on sucking habits in childhood It will allows standardize dental care. This way can be integrated from an early age to provide tools for education and prevention.

MALDONADO G, GÓMEZ S, ROMO F, ORTEGA A, ROJAS S.

MANEJO CLÍNICO DE ADOLESCENTE CON ODONTODISPLASIA REGIONAL

Introducción: OR es una anomalía de tejidos dentarios en ambas denticiones, con hallazgos clínicos, radiográficos e histológicos característicos, usualmente unilateral, afecta un cuadrante. Los dientes son hipoplásicos , presentando apariencia de "diente fantasma" en la radiografía. Reporte de caso: Paciente sexo femenino, 14 años, sin diagnóstico ni tratamiento previo de OR, afectando su autoestima Se observa ausencia de dientes permanentes en hemimandíbula izquierda, excepto 3.7 y ausencia de 2.1. El estudio radiográfico, Conebeam e histología determinaron el diagnóstico OR. La paciente ha sido tratada con equipo multidisciplinario , realizando cirugía para extraer dientes incluídos e hipoplásicos, luego se confecciona una PPR inferior acrílica y cirugía de miniimplantes. Conclusiones: Es relevante describir este caso clínico , ya que existe escasa literatura de casos de OR en mandíbula. El tratamiento rehabilitador debe ser acorde a las diferentes etapas de desarrollo del paciente para devolver función y estética, mejorar autoestima y calidad de vida.

TEENAGER WITH REGIONAL ODONTODYSPLASIA CLINICAL MANAGEMENT

Introduction: ROD its an anomaly of dental tissues in both dentitions, rare, with characteristic clinical, radiographic and histological findings usually unilateral, affects a quadrant. The teeth are hypoplasic presenting a ghost like appearance radiographically. Case report: female patient, 14 years old, without diagnosis or treatment of ROD, affecting her self-esteem. There is absence of permanent teeth in left hemimandible, except 3.7; absence of2.1. The radiographic study, Cone-

beam and histology, determined the diagnosis of ROD. This patient has been treated by a multidisciplinary team, perfor ming surgery to remove included and hipoplasic teeth, made an Acrylic RPD and later surgery of mini implants. Conclusions: It is relevant to describe this case, because in literature only exist a few case report´s of this pathology in mandible. The treatment must be made according to the stage of development of the patient to return function, aesthetics, improve self-esteem and quality of life.

PINO GUERRERO EF.

TOMA DE DECISIÓN PARA COLOCAR MANTENEDOR DE ESPACIO DESPUÉS DE LA PERDIDA PREMATURA DE PRIMERAS MOLARES PRIMARIAS: REVISIÓN DE LITERATURA

Introducción: Existe poca controversia con respecto al uso de mantenedores de espacio después de la pérdida de un segundo molar, sin embargo opiniones difieren sobre la necesidad de éste, después de la pérdida de una primera molar primaria. Objetivos: El propósito de este estudio fue revisar los artículos disponibles respecto a la pérdida prematura de primeros molares primarios que ayuden a la toma de decisión para colocar mantenedor de espacio. Métodos: Se realizó una revisión de literatura de artículos en base de datos electrónicas (Pubemed, Medline, EBSCO) desde 1984 al 2015. Resultados: La mayor parte de estudios concluyeron que la mayor pérdida de espacio es en la mandíbula. Sin embargo la mayor pérdida se da cuando se pierde prematuramente una segunda molar primaria. Muchos factores como el grado de falta de espacio, el status de erupción de la primera molar permanente, el momento de la perdida prematura, entre otros; condicionan a la perdida de espacio después de la perdida de una primera molar primaria. Discusión: Algunos estudios cuestionan la decisión de colocar mantenedor de espacio después de la perdida de la 1° molar decidua, porque consideran la perdida de espacio insignificantica cuando se pierde la molar después de la erupción del 1° molar permanente, sin embargo hay algunos estudios que demuestran que puede mesializarse la segunda molar primaria, como también distalizarse el canino, generando cambios a nivel del espacio por ambos lados. Conclusiones: Pérdida prematura de los segundos molares primario tuvo mayor efecto en los arcos dentales. La magnitud de la pérdida de espacio por pérdida prematura de la primera molar primaria es clínicamente cuestionable. La pérdida de espacio después de la perdida prematura de la primera molar primaria disminuye con el tiempo. Los tamaños de las muestras y la calidad metodológica de algunos artículos son limitadas.

DECISION MAKING TO PLACE SPACE MAINTAINER AFTER PREMATURE LOSS OF THE FIRST PRIMARY MOLARS: LITERATURE REVIEW

Introduction: There is little controversy regarding the use of space maintainer after losing a second molar, opinions differ on the need for it, after the untimely loss of a first primary molar. Purpose: The purpose of this study was to review the items available regarding the premature loss of first primary molars that help decision-making to place space maintainer. Methods: A literature review was conducted of articles in electronic databases(Pubemed, Medline, EBSCO) from 1984 to 2015. Results: Most studies concluded that most lost space after the untimely loss of a 1° molar primary is in the jaw. However the biggest waste of space occurs when a second primary molar is lost prematurely. Many factors make the space loss after the untimely loss of a first primary molar, such as the degree of lack of space, the status of eruption of the first permanent molar, when premature loss, among others. Discussion: Some studies question the decision to place space maintainer after the loss of primary first molar, as they feel the space loss insignificantica when the molar is lost after the eruption of first permanent molar, however there are some studies that They have shown that not only can mesialize the second primary molar, but also can distalize canine, causing changes at the space on both sides. Conclusions: Early loss of primary seconds molars had more effect on the dental arches that premature loss of the first primary molar. The Magnitude of the space loss after premature loss of the first primary molar is clinically questionable. The space loss after premature loss of the first primary molar decreases over time. The Sample sizes and methodological quality of some items are limited.

LORA ALVARADO E, COLLINS GALAVIZ KJ, TORRES CAMARILLO MG, FERNÁNDEZ DE LARA TORRES PA, VERDUGO VALENZUELA IA.

EROSIÓN DENTAL EN NIÑOS ESCOLARES DE TIJUANA, BAJA CALIFORNIA

Introducción: El consumo de alimentos excesivamente ácidos puede llevar al desgaste y exposición dentinaria, causando erosión dental. La dentición primaria es más susceptible en comparación con la dentición permanente. **Objetivo:** Identificar la prevalencia de erosión dental en niños escolares de Tijuana, Baja California. **Métodos:** Se realizó una selección aleatoria de cuatro escuelas primarias en la ciudad de Tijuana, Baja California, México. Se recopilaron los datos obtenidos y se analizaron en el programa de Microsoft Office Excel. **Resultados:** Se revisaron 1,008 niños, entre seis y 12 años de edad, se observó una prevalencia de erosión dental de 6.05%. De los 61 niños afectados el 55.7% fue género femenino y 44.3% género masculino. **Discusión:** El porcentaje de la prevalencia de erosión dental en Tijuana, Baja California está dentro del rango de prevalencia reportado previamente en la literatura en diferentes regiones del mundo de 0.6 a 80.35%. **Conclusiones:** La prevalencia de erosión dental en niños escolares de Tijuana, B.C., México, fue de 6.05%.

DENTAL EROSION IN CHILDREN OF TIJUANA, BAJA CALIFORNIA

Introduction: The consumption of extremely acid food can lead to dental wear and dentin exposure, causing dental erosion. Primary dentition is more susceptible to this ailment in comparison to permanent dentition. **Objective:** To identify the prevalence of dental erosion in children of Tijuana, Baja California. **Methods:** A random selection of 4 elementary schools was made in the city of Tijuana, Baja California, Mexico. After recollecting data, it was analyzed with the Microsoft Office Excel software. **Results:** A total of 1008 children (ages 6-12) were examined and a prevalence of dental erosion of 6.05% was found. Of the 61 children affected, 55.7% were female and 44.3% were male. **Discussion:** The percentage of prevalence of dental erosion in Tijuana, Baja California is within the prevalence range previously reported on published articles worldwide (0.6 to 80.35%). **Conclusion:** The prevalence of dental erosion in children of Tijuana, B.C., Mexico, was of 6.05%.

CASANOVA MG, AYON JE, RAMIREZ KN, FREGOSO CA, TORRES ME, RAYGOZA F.

HIPOTIROIDISMO CONGENITO. REPORTE DE UN CASO

Introducción: El hipotiroidismo congénito (HC) es un defecto frecuente en pediatría. Mediante el tamiz neonatal se sabe que la prevalencia mundial va de dos a tres casos por 10,000, en México es 3.88:10,000. El HC caracterizado por labios gruesos, macraglosia, mordida abierta, dientes anteriores en abanico, erupción retardada, manos robustas, edad ósea retrasada y retraso mental. Objetivos: Reportar el caso del paciente masculino con diagnóstico de HC asociado con hipoacusia y craneosinostosis. Métodos: Paciente masculino de 7.9 años, diagnósticado con HC asociado craneocinostosis e hipoacusia. Se observó baja estatura, manos robustas, retrasó del lenguaje y maloclusión. En la ortopantomografía fueron identificados órganos dentarios anquilosados.Discusión: Las complicaciones dentales del HC suelen ser funcionales y estéticas por lo que es indispensable un manejo oportuno y prevención de complicaciones Conclusión: HC es de importancia para el odontopediatra debido a la incidencia de pacientes con esta alteración metabólica y las manifestaciones orales que presenta.

CONGENITAL HYPOTHYROIDISM

Introduction: Congenital hypothyroidism (CH) is a common defect in pediatrics. It's known that global prevalence is two to three cases per 10,000. CH is characterized by thick lips, macroglossia, open bite, anterior fan-shaped teeth, eruption delayed, strong hands, delayed bone age and mental retardation.Goals: It's to report a case of male patient with diagnosis of HC associated with hearing loss and craniosynostosis. Methods: This case reports a male patient of 7.9 years diagnosed with CH and hearing loss associated craneocynostosis. Short stature, strong hands, language delay and

malocclusion. Panoramic X-ray they're identified teeth over retained. Discussion: CH dental complications are usually functional and aesthetic, it´s essential so timely management and prevention of complication. Conclusion: CH is significant importance for pedodoctics due to the high incidence of patients with this metabolic disorder and various oral statements presented.

MUNAYCO PANTOJA E.

TRATAMIENTO RESTAURADOR EN MOLARES AFECTADOS POR LA HIPOMINERALIZACIÓN MOLAR-INCISIVO. ESTUDIO LONGITUDINAL

Objetivo: Evaluar el comportamiento de restauraciones en dientes afectados por la Hipomineralización Molar-Incisivo a lo inicio, 1, 6, 12 y 18 meses . Primeros Molares Permanentes (PMP) fueron restaurados con RC (Filtek XT350 - 3M ESPE,) utilizando los sistemas adhesivos: G1, Adper Scothbond Multi-purpose (3M ESPE,) y G2 Clearfil SE bond (Kurarai Medical INC) y CIV Ketac Molar Easymix, (3M ESPE) (G3). Resultados: tasa de pérdida:14,28%, tasa de sobrevida decreciente con el tiempo, (G1: 0,953 / 0,924; GII: 1,000/0,929; GIII: 0,974/0,737). Se encontraram cambios importantes en la retención y la integridad marginal. G2 presentó mayor frecuencia de descoloración marginal (p=0,02). El riesgo de fallas de las restauraciones de CIV no fue influenciado por la presencia de caries (p=0,27) ni de placa (p=0,06) y sí por el tipo de aislamiento utilizado (p=0,046). Conclusión: las restauraciones presentaron una buena tasa de sobrevida independiente del material restaurador y el sistema adhesivo utilizado.

RESTORATIVE APPROACHES OF MOLARS AFFECTED BY MOLAR INCISOR HIPOMINERALIZATION. LONGITUDINAL STUDY

Aim: To evaluate the behavior of composite restorations performed on molar-incisor hipomineralisation (MIH) affected molars at baseline, and after 1, 6, 12, 18 months . First permanent molars (FPM) were restored with RC (Filtek XT350 - 3M ESPE) using adhesive systems: G1, Adper Scothbond Multi-purpose (3M ESPE), G2 Clearfil SE bond (Kurarai Medical Inc.) and GIC (Ketac Molar Easymix - 3M ESPE) (G3). Results: lost index 14,28%, decreasing survival rate over time (G1: 0.953 / 0.924; GII: 1.000 / 0.929; GIII: 0.974 / 0.737), failures on retention and marginal integrity. G2 presented higher frequency of marginal discoloration (p = 0:02). The risk of failures on the GIC restorations was not influenced by the presence of cavities (p=0,27) and by the presence of plaque (p=0,06), but the kind of utilized isolation (p=0,046). Conclusion: the restorations presented a high survival rate in spite of the filling material and the adhesive system utilized.

PULIDO A, BRITO C, AYERBE F, ANGULO A.

DIENTES NATALES: REPORTE DE CASO

Uno de los principios de las guías actuales en odontología es dar un cuidado temprano y completo al infante o niño menor de 1 año como una forma de mantener la salud oral. Para esto, es necesario conocer las necesidades odontológicas acordes a esta edad para optar por una conducta más preventiva y conservadora. El desarrollo del niño desde la concepción a través de los primeros años de vida está marcado por muchos cambios. La erupción dental sigue una cronología correspondiente al tiempo en que el diente aparece en la cavidad oral. En algunas oportunidades, sin embargo, la cronología de erupción dental sufre una alteración significativa en términos de aparición del primer diente que puede estar presente al nacimiento o durante el primer mes de vida. Las expectativas son grandes y aún más cuando aparece tempranamente. Los dientes que están presentes al nacimiento son llamados natales y los dientes que erupcionan a través de la encía durante las primeras 4 semanas de vida se han denominado neonatales. La ocurrencia de los dientes natales o neonatales es poco común, la incidencia reportada es de 1:2000 ó 1:3000 nacidos vivos. Los dientes natales son más comunes que los neonatales en proporción 3:1. Estos dientes pueden ser incómodos para la alimentación o amamantamiento y presentan un riesgo de aspiración o deglución por el infante si están móviles. También pueden causar irritación y trauma a los tejidos blandos del niño. La presencia de estos dientes supone un trabajo interdisciplinario por sus implicaciones. El objetivo del presente trabajo es presentar una revisión de la literatura con aspectos importantes de etiología, prevalencia y criterios de manejo y presentar los casos ocurridos en 2015 en el Servicio de Odontología de la Universidad El Bosque del Hospital infantil Universitario de San José Bogotá.

NATALES TEETH: CASE REPORT

One of the current guiding principles of dentistry is to provide early full infant care during the first year of life as a way of maintaining oral health. For this, it is necessary to know the dental needs occurring at this age in order to opt for more preventive conduct Child development from conception. Child development from conception through the first years of life is marked by many changes. Tooth eruption follows a chronology corresponding to the date when the tooth erupts into the oral cavity. At times, however, the chronology of tooth eruption suffers a more significant alteration in terms of onset, with the possibility that the first teeth will be present at birth or arise during the first month of life. Expectations are high and especially when it appears early. Teeth that are present at birth are called native and teeth erupt through the gums during the first 4 weeks of life have been called neonatal. The occurrence of natal or neonatal teeth is rare, the reported incidence is 1: 2000 or 1: 3000 live births. Natal teeth are more common than neonatal in a proportion of 3: 1. These teeth can be uncomfortable for feeding or breastfeeding and present a risk of aspiration or swallowing by the infant if they are mobile. They can also cause irritation and trauma to the soft tissues of the child. The presence of these teeth needs an interdisciplinary work because of its implications. The aim of this paper is to present a review of the literature with important aspects of etiology, prevalence and management criteria and present the cases in 2015 in the Department of Dentistry at the University El Bosque, Hospital Infantil Universitario de San José Bogotá.

NAVARRETE S, GUERRERO M, AGUIAR E, GÓMEZ N, MOTA B.

PREVALENCIA DE HIPOMINERALIZACIÓN MOLAR-INCISIVO (MIH) EN NIÑOS MEXICANOS

Resumen: La Hipomineralización Molar Incisivo (MIH) describe patología de origen sistémico, afecta primeros molares permanentes y puede o no a incisivos. Su prevalencia mundial es 2,5% a 40,2% y reportes indican su aumento. Agentes causales son factores ambientales y falta de oxígeno en los niños. Según Dependiendo grado de MIH el esmalte se presenta quebradizo susceptible a caries. Se deberán diagnosticar las lesiones y establecer riesgo de caries con el objetivo de ofrecer tratamiento óptimo y mantenimiento de la salud bucal. Objetivo: Establecer la prevalencia de MIH en una población del estado de Nayarit, México. Método: Se realizó estudio de diseño transversal con muestra de 1957 niños y niñas registrados en 8 escuelas públicas de educación primaria que cumplieron con los criterios de inclusión y presentaron el consentimiento informado siguiendo los preceptos éticos y autorizado por el padre o madre de familia. La exploración clínica no implica riesgo alguno y se realizó en un espacio iluminado con luz del día, para el diagnóstico de MIH se utilizaron los criterios establecidos por la Academia Europea de Odontología Pediátrica en Atenas (2003). Resultados: Se revisaron 1957 niños el 50.7% fueron masculinos y 49.3% femeninos, con edades promedio de 9.5 años. El 1.83% de la población estudiada presentó el defecto, mayor prevalencia en niñas con el 58.3%. Se encontraron 192 dientes afectados (63% molares y 37% anteriores), el más afectado el diente 16 con 1.7%. Discusión: La prevalencia encontrada fue menor a la reportada por un metaanálisis por B.J. en 2010 y por López en 2013 en Argentina y Uruguay Se encontró mayor incidencia en niñas por lo que difiere con el de Svjetla en 2014. Conclusiones:Se deberá continuar la investigación en la población de Nayarit y relacionarla con los agentes causales que menciona la literatura.

Abstract: Molar incisor hypo mineralization (MIH) describes a pathology of a systemic origin that affects permanent first molars and it can or cannot affect the incisors. Its worldwide prevalence is from 2.5% to 40.2% and reports indicate its increase. Causative agents are environmental factors and the lack of oxygen in children. According to the degree of IMH enamel susceptible to brittle decay. The injuries must be diagnosed and establish a decay risk in order to provide an optimal treatment and maintenance of an oral health. Objective: To establish the prevalence of MIH in a population of the state of Nayarit, Mexico. Method: A cross-sectional study was conducted with a sample of 1957 children registered in 8 public elementary schools that accomplished the inclusion criteria and they presented the informed consent by following the ethical precepts and authorized by the parents. The clinical examination does not involve any risk and it was performed in a space lit with daylight, for the diagnosis of MIH, the criteria established by the European Academy of Pediatric Dentistry in Athens (2003) was used. Results: 1957 Children were checked up, 50.7% were male and 49.3% female, with an average age of 9.5 years. 1.83% of the study population pre-

sented the defect; there was a higher prevalence in girls with 58.3%. 192 teeth were affected (molars 63% and 37% above), the most affected tooth was the 16 with 1.7%. Discussion: The prevalence found was lower than that the one reported by a meta-analysis by B. J. Lopez in 2010 and 2013 in Argentina and Uruguay, A major incidence was found in girls, so different from the one in Svjetla in 2014. Conclusions: We must continue the research in the population of Nayarit and relate it to the causal agents mentioned in the reading.

Concurso de Pósters

Resúmenes de Trabajos

Coordinadores: María del Pilar Bernal, Comité Académico ALOP.

FERRANTE A. L., GONZÁLEZ N, CARRETTONI A, GANCEDO A, GRINBERG J, BIONDI A, CORTESE S

RELACIÓN ENTRE BRUXISMO, TRASTORNOS TÉMPOROMANDIBULARES E HIPERTROFIA AMIGDALINA

Introducción: Numerosos estudios vinculan la hipertrofia de las amígdalas palatinas con el bruxismo nocturno en niños preescolares. El objetivo de este estudio fue evaluar la presencia de hipertrofia amigdalina en niños de 10 a 15 años y vincularla con bruxismo nocturno, trastornos témporomandibulares musculares y desplazamiento de disco. Sujetos y métodos: Diseño observacional, prospectivo y transversal aprobado por la Comisión de Ética de FOUBA. 260 niños de ambos sexos de 10 a 15 años que concurrieron para su atención a la Cátedra Odontología Integral Niños y cuyos responsables legales brindaron consentimiento, fueron evaluados con el eje I del CDI/TTM por odontopediatras estandarizados (Kappa 0.88) y con los criterios de Mallampati por 5 fonoaudiólogas para la valoración de hipertrofia amigdalina. En función del desarrollo amigdalino se conformaron 2 grupos: SOA (grados 0 y 1) n=79 y COA (grados 2, 3 y 4) n=121. Las variables analizadas fueron: auto-reporte de bruxismo nocturno (n=37), TTM musculares (n=72) y desplazamientos de disco (n= 58). Los registros obtenidos fueron analizados utilizando porcentajes y Odds Ratio con sus intervalos de confianza (95%). Resultados: Se observó desarrollo amigdalina Grado 0= 1.54% (0.41-3.91); Grado 1= 38.99% (33.00-45.24); Grado 2= 46.71% (40.50-53.01); Grado 3= 11.19% (7.61-15.69); Grado 4= 1.54% (0.41-3.91). No se observaron asociaciones significativas entre obstrucción amigdalina (grados 2, 3 y 4) y bruxismo nocturno OR: 1.32 (0.63-2.72); ni entre TTM musculares OR: 0.74 (0.42-1.28) ni desplazamientos de disco OR: 0.87 (0.48-1.57). **Conclusiones:** En este estudio la presencia de hipertrofia amigdalina leve fue la más frecuente no hallándose asociación con bruxismo nocturno, trastornos témporomandibulares musculares y desplazamiento de disco.

RELATIONSHIP BETWEEN TONSILLAR HYPERTROPHY AND BRUXISM AND TEMPOROMANDIBULAR DISORDERS

Many studies showed an association between tonsillar hypertrophy and nocturnal bruxism in preschool children. The aim of this study was to evaluate the presence of tonsillar hypertrophy (TH) in children 10 to 15 years and to determine if there is an association of TH and nocturnal bruxism, temporomandibular muscle disorders (TMMD) and disc displacement. Subjects and methods: observational, prospective, cross sectional design approved by the Ethics Committee of the institution. 260 children aged 10-15 years who attended at the Pediatric Dentistry Department and whose legal tutors gave informed consent were evaluated with the axis I of CDI/TTM by standardized pediatric dentists (Kappa 0.88) and with Mallampati Test by 5 speech therapists for assessment of tonsillar hypertrophy. According to the tonsilar size the patients were divided in two groups: Without tonsillar obstruction n=105 (Grades 0 and 1) and with tonsillar obstruction n=155 (Grades 2, 3 and 4). Variables selected for analysis were: self-reported sleep bruxism (n=37), TMMD (n=72) and disc displacement (n=58). Percentages and odds ratio with confidence intervals (95 %)were used for statistical analysis. Results: 1.54% (0.41-3.91) of tonsils showed Grade 0, 38.99% (33-45.24) Grade 1; 46.71% (40.50-53.01) Grade 2, 11.19% (7.61-15.69) Grade 3 and 1.54% (0.41-3.91) Grade 4. No significant associations were found between tonsillar obstruction and: nocturnal bruxism OR: 1.32 (0.63-2.72); TMMD OR: 0.74 (0.42-1.28) and disc displacement OR: 0.87 (0.48-1.57). Conclusions: In this study the presence of mild tonsillar hypertrophy was the most frequently observed. Results revealed no association with nocturnal bruxism, temporomandibular muscle disorders and disc displacement.

MARTIN A L; LORENZO L; ROSSI G N

SÍNDROME 49 XXXXY: ABORDAJE CLÍNICO-ODONTOLÓGICO EN LA PRIMERA INFANCIA A LA ADULTEZ.

El Síndrome 49 XXXXY, fue descripto por primera vez en el año 1960. Es muy escasa la literatura científica publicada en el ámbito médico con pocas referencias relacionadas al área odontológica. Algunos de los aspectos bucales relevantes de los pacientes con este síndrome, son la presencia de taurodoncia, hipoplasias, prognatismo, agenesia, erupción ectópica de piezas permanentes y persistencia de piezas primarias. Sus características conductuales y clínicas, se acentúan en cada etapa de la vida, trayendo complicaciones para la atención odontológica. El objetivo de este trabajo, es describir las características generales, bucales y conductuales del paciente con Síndrome 49 XXXXY, que permitan una selección de las estrategias para una atención odontológica adecuada en las diferentes etapas de crecimiento, según la evidencia científica reportada. El conocimiento de las características de esta patología, la contención familiar y del entorno, sumado a un trabajo interdisciplinario, lleva a una planificación del abordaje y tratamiento correcto.

49, XXXY SYNDROME: DENTAL CLINICAL APPROACH FROM EARLY CHILDHOOD TO ADULTHOOD.

The 49, XXXXY syndrome, was described for the first time in 1960. There is little scientific literature published in the medical field and there are few references with respect to dental practice. Some of the relevant oral manifestations in these patients are the presence of taurodontia, hypoplasia, prognathism, agenesis and ectopic eruption of permanent teeth and persistence of primary teeth. Their clinical and behavioral characteristics are emphasized at each age-stage that results in different grades of complications concerning dental care. The aim of this work is to describe the dental, behavioral and general characteristics of a 49, XXXXY Syndrome patient, in order to select best strategies for giving proper dental attention in each age stage according to scientific evidence. Conclusion: Knowledge of characteristics of the disease, support of the family and environment in association with an interdisciplinary work, lead to a plan for making better choices for a proper treatment.

MARTÍNEZ KL, BIONDI AM, CORTESE SG, ORTOLANI AM.

HIPOMINERALIZACIÓN MOLAR INCISIVA: COMPORTAMIENTO CLÍNICO DE RESTAURACIONES.

Hay poca evidencia en relación a la longevidad de restauraciones de piezas afectadas por Hipomineralización Molar Incisiva (HIM). El objetivo del trabajo fue evaluar el comportamiento clínico a un año de restauraciones realizadas con ionómeros vítreos en molares con HMI. Métodos: Diseño experimental aprobado por el Comité de Ética. Primeros molares permanentes con lesiones moderadas y severas de HMI con pérdida de estructura asociada a caries de 35 pacientes (9.63±1.89 años) fueron restaurados con cemento de ionómero vítreo reforzado con resina Vitremer® 3M siguiendo las indicaciones del fabricante. 44 restauraciones realizadas por 3 operadores fueron evaluadas clínicamente en condiciones basales, a 6 y 12 meses acorde a los criterios de Ryge (Kappa retención: 1.00; caries recurrente: 1.00). De acuerdo a las superficies afectadas se fueron conformados 2 grupos. Conclusiones: El ionómero vítreo reveló a un año ser una alternativa adecuada para restaurar molares con MIH sin presencia de caries recurrente e independientemente del número de superficies afectadas, postergando un tratamiento invasivo en edades tempranas.

MOLAR INCISOR HYPOMINERALISATION: CLINICAL BEHAVIOR RESTAURATION.

There is little evidence in relation to longevity of restauration performed in teeth with Molar Incisor Hypomineralisation (MIH). The objective of this study was to evaluate the clinical behavior at one year of restorations made with glass ionomers in molars with MIH. Methods: Experimental design approved by the Ethics Committee. First permanent molars with moderate to severe lesions with

loss of structure associated to caries of 35 children (9.63±1.89 years) were restored with resin reinforced glass ionomer cement Vitremer ® 3M following the manufacturer's instructions. 44 restorations made by 3 operators were clinically evaluated at baseline, 6 and 12 months according to Ryge criteria. (Kappa retention: 1.00; recurrent caries: 1.00). Two groups were formed according to number of affected surfaces. Conclusions: Glass ionomers showed at one year to be a suitable alternative for restoring molars with MIH without presence of recurrent caries regardless the number of affected surfaces, delaying an invasive treatment at early ages.

CABEZAS R, ORMEÑO A, TEGTMEIER C.

CONOCIMIENTO DE MADRES DE NIÑOS DE CUATRO AÑOS QUE ACUDEN AL JARDÍN SOBRE SALUD ORAL

Introducción: En la población pediátrica chilena, la incidencia de caries es un 16.8% a los dos años y 49.6% a los cuatro años, mientras la gingivitis es de 6.2% a la misma edad. Debido a la gran cantidad de recursos que se deben invertir para el control y detención del avance de la enfermedad, se considera a ambas un problema de salud pública para la población infantil. Objetivo: Determinar el nivel de conocimientos materno sobre conceptos de salud oral y prácticas de prevención de caries y gingivitis en niños de 2 a 5 años de la Comuna de Lo Prado, en relación a las variables año nacimiento, edad, número de hijos y nivel educacional de la madre. Materiales y método: Estudio descriptivo de corte transversal. Se aplicó una encuesta sobre conceptos de salud oral y prevención de patologías orales en niños a 168 madres de preescolares de 2 a 5 años que asisten a tres jardines infantiles de la comuna de Lo Prado, Santiago de Chile, en un periodo comprendido entre agosto y septiembre del 2014. Se utilizó un consentimiento informado para solicitar la colaboración de las madres. Análisis estadístico: Se utilizó estadística descriptiva, recolectando información en una base de datos Excel; y posteriormente transferidos al programa STATA 12.1 para cada variable. Resultados y conclusiones: Del total de 124 encuestas recibidas se seleccionaron 111, de acuerdo a los criterios de inclusíon y exclusión. El nivel de conocimientos materno general es de un nivel bueno para el 41.44% de la muestra. Las madres nacidas entre los años 1981 y 1990, que presentan 1 hijo, se desempeñan como empleadas del sector privado y presentan un nivel educacional universitario presentan un nivel de conocimientos mayor en comparación al resto de la población.

KNOWLEDGE OF MOTHERS OF FOUR YEAR OLD CHILDREN ATTENDING THE PRESCHOOL ABOUT ORAL HEALTH

Introduction: in the pediatric population of Chile, the incidence of caries is 16.8% at 2 years and 49.6% at 4 years, while gingivitis is 6.2% at the same age. Due to the large amount of resources that should be invested to control and stop disease progression, both are considered a public health problem. Objective: determine the level of maternal knowledge on oral health concepts and practices for prevention of caries and gingivitis in children from 2 to 5 years Lo Prado county, in relation to

the variables year of birth, age, number of children and maternal educational level. Materials and Method: Cross-sectional descriptive study. A survey was applied on concepts of oral health and prevention of oral pathologies in children to 168 mothers of preschool children from 2 to 5 years attending three kindergartens in the Lo Prado county, Santiago de Chile, between August and September 2014. An informed consent was given to request the cooperation of the mothers. Statistical analysis: descriptive statistics was used, collecting information in an Excel data base; and subsequently transferred to the STATA 12.1 for each variable. Results and conclusions: Out of a total of 124 surveys 111 were selected, according to the inclusíon and exclusion criteria. The general level of maternal knowledge is good, being 41.44% of the sample. Mothers born between the years 1981 and 1990, which have 1 son, work as employees of the private sector and have university educational level have a higher level of knowledge in comparison to the rest of the population.

PINTO, A.

ANESTESIA GENERAL: ODONTOPEDIATRIA Y EXPERIENCIA CLÍNICA DE 10 AÑOS EN NIÑOS ATENDIDOS EN CLÍNICA PRIVADA.

En niños el manejo de dolor y ansiedad es indispensable para entregar una atención integral de calidad. Clínica Santa María es uno de los centros privados más importantes de Chile, con 10 años de experiencia en atención dental de niños en Pabellón Central bajo Anestesia General. El presente trabajo se plantea como objetivo revisar la estadística recopilada del año 2005 al 20015. A partir de la información entregada por el Departamento de Estadística, se obtuvo una muestra de 350 casos de cirugías realizadas a partir del año 2005 por el autor. Fueron seleccionadas 317 casos de niños entre 1 y 15 años atendidos entre los años 2008 y 2015. La muestra fue analizada estadísticamente para obtener las principales características epidemiológicas, número de cirugías por año por cirujano, tiempo promedio de cirugía por año, así como distribución por edad y género de la muestra en estudio. Para determinar significancia se aplicó test Chi cuadrado. Se observó que el número de cirugía aumentó de un promedio de 30 por año a 49 por año por cirujano (grafico 1),el tiempo promedio de cirugia disminuyó de 2.8 hrs a 1.8 hrs (grafico 2). Afecta principalmente a niños varones (grafico 4) pre-escolares menores de 5 años con un promedio de edad de 3.5 años (grafico 3). Los resultados permiten concluir que la población corresponde principalmente a niños varones de 3,5 años.

GENERAL ANESTHESIA: CHILD DENTAL CARE AND 10 YEAR CLINICAL EXPERIENCE IN PRIVATE HOSPITAL.

Pain and anxiety management in children is necessary to provide quality care. Santa Maria Clinic is one of the most important clinical centers in Chile. In 2005 they started the program “Dental Care in O.R. setting under general anesthesia”. Clinical experience acquired during 10 years makes Santa

Maria Clinic the most important clinical center for referring children's dental care under General Anesthesia. The purpose of this presentation is to analyze clinical data from 2005 to 2015. From the data sent by the Department of Statistics of Santa Maria Clinic we got a sample of 350 surgeries performed in the OR under General Anesthesia from 2005 by the author. 317 surgeries were selected in children between 1 and 15 between 2008 and 2015. The sample was statistically analyzed of obtain the most important epidemiological characteristics, number of surgeries, age distribution and gender. Chi square was applied to determined significance. We observed this type of surgery increased from an average of 30 to 49 procedures per surgeon in a year (graphic 1). The average time lowered from 2.8 hrs to 1.8 hrs in a year (graphic 2). Performed mostly in males preschoolers under 5 years (graphic 4) of an average of 3.5 years of age (graphic 3). The data collected is important to modify clinical protocols and update attention programs. With the results we conclude the population suffering oral-dental pathologies requires specialty treatment with multi-disciplinary medical management in outpatient O.R. under general anesthesia in preschool children of an average age of 3.5 years.

ORMEÑO A, CABEZAS R, RIOS X, DURÁN P.

ÍNDICE DE CARIES Y ASOCIACIÓN CON DIETA CARIOGÉNICA EN NIÑOS DE 6 AÑOS. ESTUDIO DESCRIPTIVO.

Introducción: La caries dental en la población infantil continúa siendo una problemática de salud pública en Chile. Los hábitos alimenticios de la población se han modificado en las últimas décadas, aumentando el riesgo cariogénico sobre todo en la población de bajo nivel socioeconómico. Objetivo: Determinar la relación entre dieta cariogénica e índice ceod y COPD en niños de 6 años pertenecientes al programa de atención odontológica GES del CESFAM Granja Sur, comuna de La Granja, Santiago. Materiales y métodos: Previo asentimiento de los niños y consentimiento informado firmado por los tutores, se llevó a cabo la investigación entre los meses Mayo y Noviembre del año 2014. La muestra estuvo conformada por 252 niños. De cada paciente se registraron los índices ceod y COPD y se evaluó el riesgo cariogénico. Para la descripción y comparación de variables estudiadas, se utilizó el programa estadístico STATA versión 12.1. Resultados: La muestra se distribuyó de manera homogénea, siendo 46,4% niños y 53,6% niñas. Se registró una prevalencia de caries total del 75,4%. El índice ceod promedio fue de 3.7 y el COPD de 0.3. Se encontró una dieta altamente cariogénica en la mayor parte de los niños, con un alto consumo de bebidas azucaradas, masas dulces y caramelos. Se observó una asociación positiva entre el índice ceod y el riesgo cariogénico de la dieta. Conclusiones: La alta prevalencia de caries en la muestra estudiada revela que es urgente mejorar las condiciones de salud en los niños y la educación de los padres en relación a los factores de riesgo asociados a caries, especialmente en lo relativo a dieta cariogénica.

CARIES INDEX AND ASSOCIATION WITH DIET CARIOGENIC IN CHILDREN OF 6 YEARS. DESCRIPTIVE STUDY.

Introduction: dental caries in children remains a public health problem in Chile. The eating habits of the population have been modified in the last decades, increasing the cariogenic risk especially in the low socioeconomic level. Objective: determine the relationship between diet and dmft index cariogenic and COPD in children 6 years of age belonging to the dental health program GES OF CESFAM Granja Sur. La Granja county, Santiago. Materials and methods: prior concurrence of the children an informed consent was signed by their guardians. The investigation was carried out between May and November 2014. The sample was composed of 252 children. Each patient was recorded the DMFT index and COPD and assessed cariogenic risk. For description and comparison of studied variables, we used STATA version 12.1. Results: The sample is distributed evenly, being 46.4% boys and 53.6% girls. There was a caries total prevalence of 75.4%. The DMFT index average was 3.7 and the COPD 0.3. A high cariogenic diet was found in most children, with high consumption of sugary drinks, pastries and candies. A positive association was observed between the dmft index and the diet`s cariogenic risk.

SANTOS-PINTO L, FRAGELLI CMB, JEREMIAS F, BUSSANELI DG, RESTREPO M, CORDEIRO R.

PERCEPCIÓN ESTÉTICA DE LA HIPOMINERALIZACIÓN DE MOLARES E INCISIVOS (HMI): CONCORDANCIA ENTRE PADRES E HIJOS.

La percepción estética de la HMI entre niños afectados y sus padres o responsables fue evaluada en escolares con HMI (92). Las percepciones estéticas fueron verificadas por medio del Child Perceptions Questionnaire About Teeth Appearence (CQATA). La muestra fue dividida en los grupos etarios de 8-10 años y de 11-12 años, e subdividida en dos grupos clínicos: HMI e HMI asociada a caries dental. La concordancia entre los relatos fue evaluada por análisis de comparación (diferencia direccional de promedios y magnitud de la diferencia) y análisis de correlación (Coeficiente de Correlación Intraclase). Se puede concluir que la concordancia entre padres y hijos entre 8-10 años con HMI y experiencia de caries y percepción estética es pobre, siendo los peores valores atribuidos a los padres. Mientras que en niños de 11-12 años esa concordancia es más frecuente cuando la HMI está asociada a caries.

AESTHETICS PERCEPTION IN 8 TO 12 YEARS-OLD MOLAR INCISOR HYPOMINERALIZATION SCHOOLCHILDREN: PARENTS AND CHILDREN PERCEPTIONS.

The aim of this study was to establish the relationship between the MIH children and parents perceptions on dental aesthetics. Ninety and two children filled the Child's Questionnaire About Teeth Appearance and Child Perceptions Questionnaires, and their parents completed the Brazilian ver-

sions of Parent's Questionnaire About Teeth Appearance and Parental-Caregiver Perceptions Questionnaire. Data were analyzed using descriptive statistics and Interclass correlation test considering the presence and severity of MIH as dependent factors. The correlation between parents and 8 and 10 years old children affected by MIH on aesthetic perception was poor, with the worst values attributed to parents. While in children aged 11 and 12 years, the aesthetic perception was more frequent when the MIH was associated to dental caries.

LORENZO L, ROSSI GN, MARTIN AL.

ALTERNATIVA ESTÉTICA ANTE LA PÉRDIDA DE PIEZAS PERMANENTES EN EL SECTOR ANTERIOR: RESOLUCIÓN CLÍNICA.

Introducción: La pérdida de piezas permanentes en el sector anterior sigue siendo una preocupación en el tratamiento odontológico de niños y adolescentes. Las resoluciones protéticas convencionales siguen siendo el tratamiento de elección. Los sistemas de cintas de fibra de vidrio pre-impregnadas, han simplificado el trabajo, brindando una alternativa conservadora y estética en una sola sesión. El objetivo de este trabajo, es presentar la resolución clínica de traumatismos en 2 pacientes adolescentes mediante la colocación de una prótesis tipo adhesiva, realizada con cinta de fibra de vidrio pre-impregnada. Concurren a la Cátedra de Odontología Integral Niños de la Facultad de Odontología (UBA) para su atención con avulsión traumática en el sector anterior. Conclusión: La cinta de fibra de vidrio pre-impregnada es una alternativa para la reposición de piezas dentarias con resultados satisfactorios utilizada en los casos indicados

AESTHETIC ALTERNATIVE TO THE LOSS OF PERMANENT TEETH IN THE ANTERIOR REGION: CLINICAL RESOLUTION.

Introduction: The loss of permanent teeth in the anterior region remains a concern in the dental treatment of children and adolescents. Conventional prosthetic resolutions expectations generally remain the treatment of choice. Tape systems pre-impregnated fiber glass, have simplified the work, providing a conservative alternative and aesthetics in a single session. The aim of this paper is to present the clinical resolution of 2 teenage trauma patients by placing an adhesive type prosthesis, made of fiber tape prepreg glass. Attending the Department of Comprehensive Dentistry Children's Dental School (UBA) to your attention two patients with traumatic avulsion in the anterior sector. Conclusion: The tape fiber glass prepreg is an alternative for the replacement of teeth used with satisfactory results in the cases indicated

CABRERA-MATTA AR, SEMINARIO AL, GARCÍA PJ.

PREVALENCIA Y DISTRIBUCIÓN DE LOS DEFECTOS DE DESARROLLO DEL ESMALTE EN LA DENTICIÓN DECIDUA: UNA REVISIÓN SISTEMÁTICA

Defectos de desarrollo del esmalte, hipoplasia del esmalte, opacidades del esmalte, hipomineralización, dientes deciduos Introducción: Los defectos de desarrollo del esmalte (DDE) son alteraciones de la estructura del esmalte que ocurren debido a injurias durante la amelogénesis. Los dientes deciduos con esmalte estructuralmente dañado son más susceptibles a la caries dental, por ello es importante conocer en qué medida esta condición afecta a la población infantil. Objetivo: El objetivo principal de esta investigación es conducir una revisión sistemática de la literatura sobre la prevalencia y distribución de los DDE en la dentición decidua. Materiales y métodos: Este estudio ha sido diseñado de acuerdo a la declaración PRISMA (Preferred Reporting Items for Systematic reviews and Meta-Analyses). Para ser incluidos los estudios debían ser observacionales, hechos en niños con dentición decidua, no mayores de 6 años de edad y reportar la prevalencia de DDE a nivel de sujeto. Se revisaron sistemáticamente las bases de datos: Pubmed, EBSCOhost, Science Direct, Proquest y Lilacs, sin restricción de idioma, ni de fecha de publicación. Resultados: Luego de la remoción de duplicados, la búsqueda resultó en 526 citaciones a ser examinadas por título y resumen. A partir de ello, se identificaron finalmente 32 artículos que cumplieron los criterios de inclusión y fueron incluidos en esta revisión. La prevalencia general de DDE encontrada en sujetos con dentición decidua completa se encontró entre 13.8% a 48%, para la población pediátrica general y entre 78% y 99% en poblaciones de alto riesgo, como niños con bajo peso al nacer. Las piezas dentarias deciduas más frecuentemente afectadas por DDE son las segundas molares, seguidas por los incisivos superiores. Conclusiones: La prevalencia de DDE reportada en la dentición decidua varía significativamente de acuerdo al tipo de población estudiada. La mayoría de estos estudios tienen limitaciones, tales como: insuficiente tamaño muestral y condiciones de examen oral inadecuadas o poco claras, lo cual podría afectar los resultados.

PREVALENCE AND DISTRIBUTION OF DEVELOPMENTAL DEFECTS OF ENAMEL IN PRIMARY TEETH: A SYSTEMATIC REVIEW

Background: Developmental defects of enamel (DDE) are alterations of the enamel structure that occur due to injuries during amelogenesis As structurally damaged primary teeth are more susceptible to caries, it is important to know to what extent this condition affects the pediatric population. Aim: To conduct a qualitative systematic review of the literature on the prevalence and distribution of DDE in the primary dentition. Design: The preferred Reporting Items for systematic reviews and Meta-Analysis (PRISMA) statement was used to identify relevant studies of DDE prevalence in the primary dentition. To be included the studies had to be observational, done in subjects with com-

plete primary dentition, no older than 6 years of age and report DDE prevalence at subject level. We searched PubMed, EBSCOhost, Science Direct, Proquest and Lilacs without restriction of language or date of publication. Results: After removing duplicates, the search resulted in 526 citations to be examined by title and abstract. From this, 32 articles that met the inclusion criteria were identified and included in this review. The overall prevalence of DDE in the primary dentition of subjects with complete deciduous dentition ranged between 13.8% and 48%, for general pediatric population and between 78% and 99%, for high-risk groups. The most commonly affected teeth were the second molars, followed by upper incisors. Conclusions: The reported prevalence of DDE in the deciduous dentition varies greatly according to the type of population studied. Most of the studies have limitations, such as insufficient sample size and unclear or inadequate DDE exam conditions, which may affect the results.

ORTOLANI A, CORTESE S, BIONDI AM.

GRABADO SELECTIVO DE ESMALTE PRIMARIO: COMPARACIÓN CLÍNICA DE SISTEMAS ADHESIVOS

Los sistemas autoacondicionantes muestran mejores valores de adhesión a dentina pero inferiores a los obtenidos en esmalte comparados con los convencionales. Objetivo: evaluar el comportamiento clínico de restauraciones realizadas con grabado selectivo y resinas compuestas utilizando dos sistemas adhesivos en piezas primarias. Materiales y métodos: Se diseñó un estudio experimental aprobado por el Comité de Ética de la FOUBA (120809-5). Se realizaron 151 restauraciones de lesiones amelodentinarias en 1 o 2 superficies de piezas primarias vitales en 101 niños de 5 años de edad promedio, acondicionando el esmalte durante 30″ con ácido fosfórico al 37%. En un grupo se utilizó como sistema adhesivo Adper™ Easy One (Grupo EO n= 67), y en otro Single Bond Universal, (Grupo SBU n=84) según las indicaciones del fabricante. Las restauraciones fueron evaluadas clínicamente por tres docentes calibrados (Kappa 0.96) en condiciones basales, a los 6 y 12 meses utilizando los criterios de Ryge modificados y los resultados analizados estadísticamente con Test Exacto de Fisher. Resultados: No se observaron diferencias significativas en el desempeño clínico entre ambos grupos a 6 meses, EO vs SBU p=0.628 ni a 12 meses p=0.308. El 5,97% y el 5.95% de las restauraciones fracasaron a los 6 meses en EO y SBU respectivamente. En la recitación al año en EO no se registraron fracasos y en SBU un 2,38% fueron categorizadas como C y 1,19% como B. Conclusiones: El comportamiento clínico de las restauraciones realizadas utilizando grabado ácido del esmalte reveló resultados similares con distintos sistemas adhesivos a 12 meses.

SELECTIVE ENAMEL ETCHING IN PRIMARY TEETH: CLINICAL COMPARISON OF ADHESIVE SYSTEMS.

In vitro studies suggested that self etching adhesive systems in primary dentition showed higher dentin bond strength values but lower to enamel than conventional systems. Objective: Compare clinical performance of composite restorations placed in primary dentition using two adhesive systems with selective enamel etching. Method: Experimental Design. The Project was approved by the Ethics Committee. (120809-5). Data obtained from 42 patients (5.47+1.67 years.) with one or more small and moderate carious lesions in vital deciduous teeth restored using resin composites using Adper™ Easy One (Group EO n= 67), were compared with the obtained in 59 patients (5,76+ 1.58 years) using Universal Single Bond 3M/ESPE (Group SBU n=84). In both groups enamel was etched with phosphoric acid 37% during 30". The adhesive systems were applied according to manufacturer´s indications. Composite resin restorations (N=151) were placed by 3 calibrated operators (Kappa: 0.96) and assessed at baseline and after 6 and 12 months following the modified Ryge criteria. Results were statistically analyzed with Fisher's Exact Test. Results: No significant differences were found in clinical performance between groups at 6 month (p=0.733) and 12 month assessments (p=0. 589). Failure rates over 6 month period were 5.97% in EO and 5.95% in SBU. At 12 months' follow up in EO all the restorations received Alpha scores and in SBU: 1.19% Bravo and 2.38% Charlie. Conclusions: The clinical performance of restorations with selective enamel etching showed similar results with different adhesive systems to 12 months.

MONDELLO A, FERRANTE A.

TRATAMIENTO DE LUXACIÓN DISCAL SIN REDUCCIÓN: REPORTE DE UNA SITUACIÓN CLÍNICA

Introducción: Se presenta la resolución de una situación clínica de una paciente de 13 años , que acudió a la COIN, presentando dolor muscular y articular del lado derecho, limitando la apertura, con desvío de la mandíbula hacia la izquierda. **Objetivos:** se busca reducir la etiología existente de los factores predisponentes, asociados a TTM. **Métodos:** Se indicó tratamiento sintomático . El diagnóstico fue de luxación discal sin reducción. (DDsR). **Resultados:** La paciente evolucionó favorablemente, a los 6 meses resolvió el ruido articular y al año estaba asintomática con 37mm de apertura, manteniendo controles durante 4 años. **Discusión:** La paciente presentaba DDsR, siendo poco frecuente en esta edad, donde predominan los trastornos musculares. **Conclusiones:** El odontopediatra tiene responsabilidad para alertar a padres y pacientes sobre factores de riesgo, diagnosticar TTM y orientar los tratamientos.

TREATMENT OF DISK DISPLACEMENT WITHOUT REDUCTION A CLINICAL REPORT.

Introduction: We herein present the clinical resolution of TMD in a 13-years patient seeking care at the Department of Dentistry for Children. The patient presented with muscle and joint pain on the left side, and left deviation of the mandible. **Objectives:** It aims to reduce the existing etiology of predisposing factors associated with TMD. **Methods:** Symptomatic treatment was prescribed. The diagnosis was disk displacement without reduction. **Results:** Patient response to treatment was favorable; jaw clicking resolved after 6 months and the patient was free of symptoms and had a mouth opening of 37mm after one year. Follow-up was performed for 4 years. **Discussion:** The patient presented DD without R, being rare in this age where muscle disorders predominate Conclusions It is the pediatric dentist's responsibility to warn patients and parents about the risk factors for TMD, and to establish diagnosis and guide the treatment.

MEJÍA P, VARGAS J, MENDIOLA C.

EVALUACIÓN CLÍNICA Y RADIOGRÁFICA DE REVASCULARIZACION PULPAR EN DIENTES PERMANENTES JÓVENES: REPORTE DE CASO.

Introducción: El tratamiento pulpar en la dentición permanente joven va adquiriendo cada vez más importancia y comprende una gran variedad de opciones terapéuticas, que se deciden en función del estado de la pulpa dental. Uno de los tratamientos pulpares en dientes permanentes jóvenes es la revascularización, que consiste en originar una hemorragia y formar un coágulo de sangre en el espacio pulpar que sirva como sustento y fuente de factor de crecimiento para la generación de nuevos tejidos. Objetivo: Este reporte de caso presenta el seguimiento clínico y radiográfico de revascularización en dos piezas permanentes jóvenes utilizando como medicación la pasta 3Mix y cemento MTA. Material y método: Paciente de sexo femenino de 12 años acude al Servicio de Odontopediatría del Hospital de Essalud "Alberto Leopoldo Barton Thompson" (Callao-Perú) por presentar un tracto sinusal (fistula) en las segundas premolares inferiores, ambas con Dens Evaginatus. Es derivado al servicio de Endodoncia para evaluación y manejo interdisciplinario del caso, se diagnosticó como absceso periapical crónico según la AAE en las segundas premolares inferiores. Se decidió realizar tratamiento de revascularización y emplear la pasta 3Mix como medicación en dichas premolares; después de 15 días controlada la infección, se cambió la pasta por MTA como sellador de conducto. Finalmente, para ser restauradas se colocó resina como material definitivo. Resultados: El presente reporte de caso tuvo como resultado que el uso de la pasta 3Mix como medicamento elimina la infección del conducto radicular, evidenciando la desaparición de los tractos sinusales (fistulas). Clínica y radiográficamente se observa que la respuesta a este tratamiento es favorable, dando como resultado el engrosamiento de las paredes dentinarias y la iniciación del proceso de formación del tercio apical. Conclusiones: La revascularización pulpar es un procedimiento viable que permite el desarrollo radicular y el engrosamiento de las paredes dentinarias; no obstante, el procedimiento es algo impredecible.

CLINICAL AND RADIOGRAPHIC EVALUATION OF REVASCULARIZATION IN YOUNG PERMANENT TEETH: CASE REPORT.

Introduction: The pulp treatment in young permanent dentition is increasing importance and includes a variety of therapeutic options, which are decided depending on the state of the dental pulp. One of the pulp treatment in young permanent teeth is revascularization, which is to cause bleeding and form a blood clot in the pulp space that serves as a source of sustenance and growth factor for the generation of new tissues. Objective: This case report presents the clinical and radiographic follow-up of revascularization in two young permanent teeth using the medication as 3Mix paste and MTA cement. Material and Methods: Female patient 12 years arrived to the Pediatric Dentistry Hospital Essalud "Alberto Leopoldo Barton Thompson" (Callao-Peru) for presenting a sinus tract (fistula) in the lower second premolars, both with Dens evaginatus. It is transfered at the Endodontics Service for interdisciplinary assessment and case management, it was diagnosed as chronic periapical abscess according to the AAE in permanent second molar. It was decided to use revascularization treatment and use 3Mix paste as medication in these teeth; after 15 days of the inicial treatment, the paste was changed to MTA. Finally, to be restored as definitive composite, the resin material was placed. Results: The present case report resulted in the use of 3Mix paste as medicine who eliminates the root canal infection, demonstrating the disappearance of sinus tracts (fistulas). Clinical and radiographic results were favorable, the dentinal walls thickened and the third aplical was formed. Conclusions: The pulp revascularization is a viable procedure that allows root development and thickening of dentinal walls; however, the procedure is somewhat unpredictable.

TAPIA VILA R, ROCHA ROJAS V, NARANJO CAMILLA C.

PREVALENCIA DE CARIES EN NIÑOS DE 7-14 AÑOS CON MIH, EN SAN BERNARDO, CHILE.

Introducción: La Hipomineralización Molar Incisal (MIH), afecta primeros molares e incisivos permanentes. El esmalte hipomineralizado presenta baja resistencia y puede fracturarse. Objetivo: Describir prevalencia de caries en niños de 7 a 14 años con MIH, atendidos en el Centro de Salud Universidad de los Andes. Método: Estudio transversal. La muestra esta conformada por pacientes con MIH, atendidos en Centro de Salud, entre Mayo-Septembre de 2014. Se obtuvo la aprobación del Comité de Ética de Centro de Salud, consentimiento informado y asentimiento verbal. El análisis estadístico se realizó utilizando programa STATA v.11.2. Resultados: De 28 pacientes (12 mujeres y 16 hombres), 11 pacientes (39,2%) presentaban caries y el 100% de los dientes afectados, son primeros molares. Conclusión: El 39,2 % de los pacientes con MIH de esta muestra presentaba caries.

CARIES PREVALENCE IN CHILDREN 7-14 YEARS WITH MIH, IN SAN BERNARDO, CHILE.

Introduction: Hypomineralization Molar Incisal (MIH), affects permanent first molars and incisors. The hipomineralizado enamel has low resistance and can fracture. Objective: To describe prevalence of caries in children aged 7 to 14 years with MIH, attended at the Health Center University of the Andes. Method: Cross-sectional study. The sample is made up of patients with MIH, attended at Health Center between May-Septembre 2014 approval of the Ethics Committee of the Health Center was obtained informed consent and verbal assent. Statistical analysis was performed using STATA v.11.2 program. Results: Of 28 patients (12 women and 16 men), 11 patients (39.2%) had tooth decay and 100% of the affected teeth are first molars. Conclusion: 39.2% of patients with MIH of this sample showed caries.

SEBELLI PMF *, BIONDI AM, ANCHAVA J, BERTOLINO M, MOYA M, ALURRALDE P.

LESIONES TRAUMÁTICAS EN LA CÁTEDRA ODONTOLOGÍA INTEGRAL NIÑOS DE LA FACULTAD DE ODONTOLOGÍA DE LA UNIVERSIDAD DE BUENOS AIRES. ARGENTINA.

Objetivos: Determinar la prevalencia y los tipos de lesiones traumáticas en pacientes que concurrieron por demanda espontánea a la Cátedra. Métodos: Descriptivo, prospectivo, transversal. Fueron evaluados pacientes entre 0 a 16 años que concurrieron para su durante el periodo enero-diciembre 2014. En planillas diseñadas para tal fin se registraron datos personales, dentición y tipo de traumatismo, formándose G1: dentición primaria y G2: dentición permanente. Los datos fueron analizados estadísticamente. Resultados: G1: 70 pacientes (137 piezas) y G2: 68 pacientes (178 piezas). No se registraron diferencias entre G1 y G2 en relación al sexo (p=0.23), frecuencia de lesiones por luxación (p=0.06) ni por fractura (p=0.42). Las lesiones más frecuentes por luxación fueron las subluxaciones 36% y 57% y por fractura las fracturas amelodentinarias (25%) y las fracturas amelodentinarias complicadas (29%) en G1 y G2 respectivamente. Conclusiones: En esta muestra se registró una prevalencia total del 13.5% sin diferencias en relación al tipo de traumatismo.

TRAUMATIC DENTAL INJURIES IN THE DEPARTMENT OF DENTISTRY FOR CHILDREN OF THE UNIVERSITY OF BUENOS AIRES DEPARTMENT OF DENTISTRY FOR CHILDREN. SCHOOL OF DENTISTRY, UNIVERSITY OF BUENOS AIRES, FOUBA.

Objectives: To determine the prevalence and compare the types of traumatic injuries in patients with primary and permanent dentition seeking unscheduled care at the Comprehensive Oral Clinic. Methods: A descriptive, prospective, cross sectional study was conducted. All children aged 0 to 16 years seeking care from January to December 2014 were studied. Personal data, affected tooth/teeth,

and type of injury were recorded, were divided into G1: primary dentition and G2: permanent dentition. Data were subjected to statistical analysis. Results: G1: 70 patients (137 teeth) and G2: 68 (178 teeth). No differences in sex (p=0.23), or frequency of luxation (p=0.06) or fracture injuries (p=0.42) were observed between groups. The most frequent luxation injury was subluxation (36% and 57%) and fracture injuries, enamel-dentin fractures (25%) and complex enamel-dentin fractures (29%) in G1 and G2 respectively. Conclusions: The studied sample showed 13.5% prevalence, with no differences in the type of injury between both dentitions.

APUYAMATA REQUENA N, MUNAYCO PANTOJA ER, TORRES RAMOS G.

COMPARACIÓN DE LAS CARACTERÍSTICAS TOPOGRÁFICAS Y ESTRUCTURALES DE LA DESPROTEINIZACION DEL ESMALTE EN DIENTES DECIDUOS

El objetivo de este estudio in vitro fue comparar las características estructurales y topográficas de la desproteinizacion del esmalte realizado con hipoclorito de sodio al 5,25% y acido grabador al 37% en dientes deciduos con presencia o no de placa bacteriana. Materiales y método: Se utilizaron 12 primeros y segundos molares deciduos recién extraídos, que fueron seccionados en 4 partes en la zona vestibular, los fragmentos tuvieron similares propiedades físicas y químicas. Los fragmentos de esmalte se dividieron en 5 grupos: El grupo A: se aplicó acido grabador con H3PO4 al 37% por 15 segundos. Este grupo fue subdividido en 2: el grupo A1, donde el esmalte tenía placa bacteriana y el subgrupo A2, sin presencia de placa bacteriana. El grupo B: se aplicó hipoclorito de sodio al 5,25% por 30 segundos seguido por acido grabador con H3PO4 al 37% por 15 segundos. El grupo C: se aplicó hipoclorito de sodio al 5,25% por 60 segundos seguido por acido grabador con H3PO4 por 15 segundos. Este grupo también fue subdividido en el grupo C1 y C2 dependiendo de la presencia de placa bacteriana. Todas las muestras fueron analizadas con un microscopio electrónico de barrido a 200x, 500x y 1000x. Resultados: El patrón de desproteinizacion más prevalente en todas las muestras fue el tipo 2. Las características topográficas de la superficie del esmalte grabado aumentan significativamente, con desproteinizacion de hipoclorito de sodio al 5,25% durante 1 minuto antes del grabado acido.

COMPARISON OF TOPOGRAPHICAL AND STRUCTURAL CHARACTERISTICS OF THE DEPROTEINIZATION DECIDUOUS TEETH ENAMEL

The aim of this in vitro study was to compare the structural and topographic features deproteinization enamel made with sodium hypochlorite 5.25% and 37% etchant deciduous teeth with presence or absence of plaque. Materials and method: first 12 and second primary molars freshly extracted, which were sectioned into 4 parts on the vestibular area, the fragments had similar physical and chemical properties were used. Enamel fragments were divided into 5 groups: Group A: etchant was applied with 37% H3PO4 for 15 seconds. This group was divided into two: the A1 group, where

the enamel had plaque and subgroup A2, without the presence of plaque. Group B: Sodium hypochlorite 5.25% was applied for 30 seconds followed by etchant with 37% H3PO4 for 15 seconds. Group C: sodium hypochlorite 5.25% was applied for 60 seconds followed by etchant with H3PO4 for 15 seconds. This group also was subdivided into C1 and C2 group depending on the presence of plaque. All samples were analyzed with a scanning electron microscope at 200x, 500x and 1000x. Results: The most prevalent pattern in all samples Deproteinization was type 2. The surface topography of etched enamel increase significantly, with Deproteinization sodium hypochlorite 5.25% for 1 minute before the etching.

CÁRDENAS A, MAIZA P.

EVALUACIÓN CUANTITATIVA DE ENCUESTA A LOS ESTUDIANTES DE QUINTO AÑO ESCUELA DE ODONTOLOGÍA PUC, SOBRE EVALUACIÓN OSCE.

Dentro de la búsqueda de estrategias evaluativas, considerando los nuevos desafíos profesionales y ser coherente con el perfil de egreso, se aplica la evaluación OSCE, acercando situaciones clínicas reales significativas a los estudiantes. Ésta evaluación es un sistema validado internacionalmente en cursos de pregrado y postgrado. Se establecen estaciones que evalúan competencias y desempeños específicos en tres áreas de dominio: cognitivo, actitudinal y procedimental. Objetivos: Cuantificar los resultados de la encuesta post-evaluación. Conocer opinión de los alumnos del tiempo, temas clínicos y desempeño en OSCE. Establecer mejoras según resultados. Metodología: Se aplica encuesta post-evaluación con preguntas estandarizadas con escala, para conseguir resultados cuantitativos en varias dimensiones sobre su realización. Mejoras: Incrementar coherencia entre conocimientos entregados y evaluados. Considerar particularidades del grupo para establecer el tiempo por estación. Hacer de las evaluaciones parte del aprendizaje. Conclusiones: Las pruebas OSCE son un importante instrumento de evaluación clínica, Evalúa la integración de los conocimientos y habilidades en la solución de problemas en contextos reales. Éstas deben ser pertinentes a las necesidades reales de formación. La evaluación debe consersuarse con los alumnos respecto al tipo de prueba, objetivos, criterios evaluados, y concordancia con contenidos entregados. Es decir, debe existir integración entre curriculum y enseñanza. El momento del OSCE debe considerarse según el nivel de capacidades y habilidades enseñadas y adquiridas, no se puede evaluar lo que no se ha enseñado, así las tareas de aprendizaje serán significativas. El tiempo por estación debe ser constantemente evaluado considerando características del grupo, estilos de aprendizaje e inteligencias de Gardner. Las evaluaciones son parte del proceso de enseñanza-aprendizaje y necesarias. El docente debe ser un facilitador del aprendizaje y el alumno debe valorar realizarlo de forma autónoma como cuando son guiados.

QUANTITATIVE EVALUATION OF SURVEY APPLIED TO FIFTH YEAR STUDENTS, SCHOOL OF DENTISTRY PUC, ABOUT OSCE.

In the search for strategies of evaluation, considering the new professional challenges and being consistent with the graduate profile is that OSCE is applied, bringing significant and real clinical situations to students. This evaluation is an internationally validated system, both in undergraduate and postgraduate courses. It consists of stations that evaluate specific competences and performance in three areas of domain: cognitive, attitudinal and procedural. Objectives Quantify the results obtained in the post-evaluation survey. Know students' opinions about OSCE in relation to time, clinical issues and performance. Implement improvements according to the results. Methodology: A post-evaluation survey with questions standardized according to a scale is applied, in order to obtain quantitative results in a plurality of dimensions regarding its application. Improvements: Increase coherence between knowledge delivered and evaluated. Consider particularities of the group to establish the time in every station. Make assessments part of the learning process. Conclusions OSCE is an important instrument for clinical evaluation. It evaluates the integration of the knowledge and abilities in the solution of problems in real contexts. These should be pertinent to the real needs of training. The evaluation should be agreed with students in relation to the type of test, objectives, criteria of evaluation and agreement with the content delivered. That is to say, it should exist integration between curriculum and teaching. The time to apply OSCE should be considered according to the level of abilities and skills taught and learned; what has not been taught cannot be evaluated, thus, the learning tasks will be significant. The time in every station must be constantly monitored considering the characteristics of the group, learning styles and Gardner's intelligences. The evaluations are part of the teaching-learning process. The teacher must be a facilitator of the learning and students should value to learn by themselves or when they are being guided.

MARTIN AL, LORENZO L, ROSSI GN

SÍNDROME 49, XXXXY. CASO CLÍNICO EVOLUCIÓN A 4 AÑOS.

El cariotipo 49, XXXXY, es una forma rara de polisomía. Algunas de las características fenotípicas predominantes en este síndrome son: rasgos faciales dismórficos, microcefalia, clinodactilia, retardo mental, hipogonadismo y anomalías esqueletales, siendo la sinostosis radiolunar la más característica. En relación a los aspectos bucales al examen clínico predominan estados bucales deficientes, hipoplasias, prognatismo, agenesia y erupción ectópica de piezas permanentes, persistencia de piezas primarias y taurodoncia. **Objetivo:** Describir el abordaje, tratamiento ambulatorio odontológico y evolución clínica, en un paciente con Síndrome de 49 XXXXY. El conocimiento de las características conductuales, clínicas, y odontológicas, y el compromiso familiar, permitieron llevar a cabo un tratamiento ambulatorio del paciente, con anestesia local y sin necesidad de contención química, a diferencia de los registrados en la literatura internacional.

49, XXXXY SYNDROME. CASE REPORT. FOUR-YEAR CLINICAL COURSE

The 49 XXXXY karyotype is a rare form of polysomy, considered as a Klinefelter's syndrome variant. There is little scientific information in the medical area and just a few references related to the dental area. Some of the phenotypic predominant characteristics in this syndrome are: dysmorphic facial features, microcephaly, clinodactyly, intellectual disability, hypogonadism, skeletal abnormalities and radial-ulnar synostosis as the main feature. Some of the most relevant dental aspects in these patients are the deficient oral health, hypoplasia, prognathism, agenesis and ectopic eruption of permanent teeth, persistence of primary teeth, taurodontia. Describe the ambulatory dental approach in a male, 4 years old patient with 49 XXXXY syndrome at the Dept of Pedodontics, School of Dentistry, University of Buenos Aires. The treatment and clinical evolution is reported. **Conclusion:** The knowledge of behavioral, clinical and dental characteristics as well as the family commitment was essential in order to carry out an ambulatory treatment, using local anesthesia and no pharmacological addition. This is the main difference with international case reports found.

MORALES LOYA NI, DOMÍNGUEZ TORRES NI, JIMÉNEZ CASTRO JA, NEVÁREZ RASCÓN MM.

RELACIÓN DE FACTORES PREDISPONENTES Y GRADOS DE FLUOROSIS DENTAL ENTRE HERMANOS

Introducción: Fluorosis, defecto del desarrollo del esmalte. Influyen factores como, consumo de alimentos con flúor, nutrición, temperatura de la zona, infecciones y genética. **Objetivo:** Comparar la severidad de fluorosis dental entre hermanos. **Metodología:** Transversal, descriptivo y relacional. Se elaboró un instrumento para determinar la presencia y severidad del grado de fluorosis dental de los dos hermanos según Thylstrup y Fejerskov (TF). **Resultados:** El promedio del grado de fluorosis fue más alto en los hermanos menores. **Discusión:** Estudios concluyen que los determinantes genéticos influyen en la susceptibilidad del individuo para desarrollar fluorosis. De acuerdo a otros estudios mencionan que los antecedentes genéticos se relacionan con los efectos fisiológicos del fluoruro. **Conclusión:** Encontramos una tendencia, cuando la madre tuvo fluorosis grado 0 los hermanos tuvieron fluorosis por igual y cuando la madre presento fluorosis dental los hermanos tuvieron diferencia en el grado.

RELATION OF PREDISPOSING FACTORS AND DEGREES OF DENTAL FLUOROSIS AMONG BROTHERS

Introduction: Dental fluorosis, developmental defect enamel. There influencing factors, food consumption fluoride, nutrition, zone temperature, infections and genetic background. **Aim:** Compare the severity of dental fluorosis among brothers.

Methodology: Transversal, descriptive and relational. An instrument is made to determine the presence and severity of dental fluorosis of the two brothers according Thylstrup and Fejerskov (TF). **Results:** The average degree of fluorosis was higher in younger brothers. **Discussion:** Studies conclude that genetic determinants influencing the individual's susceptibility to developing dental fluorosis. According to other studies mention that genetic background are related to the physiological effects of fluoride. **Conclusions:** We found a trend, when the mother had fluorosis grade 0 the brothers had fluorosis equally and when the mother presented the brothers had dental fluorosis difference in degree.

MEDINA AC, MARTÍNEZ GÓMEZ J, MADURERI V, MARTÍNEZ MG.

TRATAMIENTO INTERDISCIPLINARIO DE AVULSIÓN E INTRUSIÓN SEVERA DE INCISIVOS, ASOCIADOS A FRACTURA MAXILAR: CASO CLÍNICO.

Los traumatismos dentomaxilares en niños pueden ocasionar consecuencias a mediano y largo plazo. Caso Clínico: Paciente femenina, 13 años de edad, con fractura abierta de premaxila y fractura de espina nasal anterior, avulsión del 11 (medio extraoral seco por 5 horas), intrusión severa y fractura coronal de 21, 22 y 12. Tratamiento realizado: limpieza, plastia y síntesis de heridas; reducción de fractura maxilar; reimplante del 11 y reposición de 12, 21 y 22, ferulización con técnica alambre-resina; tratamiento endodóncico y restauraciones estéticas. El seguimiento de un año evidencia reparación y remodelado óseo favorable de la premaxila y buena cicatrización de las estructuras de soporte. Los incisivos involucrados presentan resorción radicular externa de extensión variable y anquilosis en diferentes grados, siendo reservado su pronóstico a largo plazo. Conclusión: el tratamiento realizado de forma interdisciplinaria ha sido favorable a corto plazo, preservando los dientes y la reparación ósea, manteniendo altura y espesor maxilar.

INTERDISCIPLINARY TREATMENT FOR AVULSION AND SEVERE INTRUSION OF INCISORS, ASSOCIATED WITH MAXILLARY FRACTURE: CASE REPORT.

Dentofacial trauma may cause negative consequences in the long term. Case report: A 13 year old girl presented with: open fracture of the premaxila and anterior nasal spine, avulsion of 11 (dry extraoral media for 5 hours), severe intrusion and complicated coronal fractures of 21, 22 and 12. Treatment: cleansing and suture of wounds, fracture reduction; replantation of 11, reposition of 12, 21 and 22, stabilized with flexible splint; endodontic treatment and esthetic restorations. Follow-up after a year evidenced favorable bone repair and remodeling with proper healing of tooth supporting structures. Incisors presented with variable degrees of external root resorption and ankylosis that compromise long term prognosis. Conclusion: Interdisciplinary treatment has proved favorable in this case, preserving affected teeth and guiding bone repair that has maintained height and depth of the maxilla.

LÓPEZ DEL VALLE LM, HANKE HERRERO R, MUÑOZ F, TAYLOR G.

ENFERMEDAD PERIODONTAL Y NIVELES DE CITOQUINAS SALIVARES EN UN GRUPO DE ADOLESCENTES PUERTORRIQUEÑOS.

Propósito: El objetivo de este estudio transversal es evaluar la prevalencia de enfermedad periodontal y su asociación con los niveles de citoquinas en saliva en un grupo de adolescentes puertorriqueños. Métodos: Una muestra de conveniencia de 135 adolescentes puertorriqueños entre las edades de 13 a 18 años de edad de 3 escuelas públicas fueron reclutados. Se realizó una visita dental para el examen oral en las escuelas participantes con 2 dentistas calibrados. El examen oral consistió de evaluación del índice de placa dental, examen de caries con ICDAS, sangramiento a sondeo y profundidad de la bolsa periodontal y recesión. La estatura, el peso y la circunferencia de la cadera fueron medidas en cada participantes para determinar el Indice de Masa Corporal. Se obtuvieron 5 ml de saliva no estimulada para analizar 10. El análisis estad;istico se realizó usando la prueba de chi cuadrado y regresión logística múltiple en el programa SPSS..Un cuestionario para varialbes sociodemográficas y radiografías periapicales para nivel de hueso fueron también tomados. Resultados: La distribución de los participantes por IMC fue de obesos (32%), sobrepeso (16%), peso saludable (50%) y bajo pesot (2%).La enfermedad periodontal se definió como 2 puntos con bolsas periodontales mayor a 4 mm y sangramiento a sondeo mayor al 20%. La prevalencia de enfermedad periodontal para la muestra total fue de 25.93%: obesos 11.9 %; 3% sobrepeso , 11% peso saludable. No se encontaron diferencias significativas entre la obesidad y la enfermedad periodontal ($p > 0.05$). El análisis de regresión multiple controlando por sexo, edad y BMI mostró que las citoquinas CRP ($p=0.025$) y IL-1b ($p= 0.07$) estaban asociadas la enfermedad periodontal. Conclusión: Los resultados demuesetran que la cuarta parte de los adolescentes evaluadas presentaban signos tempranos de enfermedad periodontal. Este estudio no encontró una relación entre el peso y la enfermedad periodontal.

PERIODONTAL DISEASE AND SALIVARY CYTOKINES IN PUERTO RICAN ADOLESCENTS.

Purpose: The aim of this cross sectional study was to evaluate the prevalence of periodontal disease and its association to salivary cytokines and obesity in a group of Puerto Rican (PR) adolescents. Methods: A convenience sample of 135 Puerto Rican (PR) adolescents ages 13 to 18 years from 3 PR public schools was recruited. The University of Puerto Rico's IRB approved the study. A one visit dental evaluation was performed at the schools by a calibrated dentist. This evaluation included plaque index, ICDAS caries exam, bleeding on probing, probing pocket depth, and recession. Height, weight and waist circumference were measured. Five ml of saliva samples were taken for analysis of 10 cytokines : (Il-b, MMP-8, MMP-9, OPG, TRANCE, TNF alpha, leptin, adenopectin, CRP, IL-6, Periostin). Four periapical radiographs were taken. A behavioral risk questionnaire was administered. Statistical analysis was performed using SPSS. Results: Participants distribution were: obese

(32%), overweight (16%), healthy weight (50%) and underweight (2%); females were 62%. Periodontal disease was defined as having 2 sites with pocket depth greater than 4 mm and the same time bleeding on probing greater than 20%. Prevalence of periodontal disease for the total sample was 25.93%: obese 11.9 %; 3% overweight , 11% healthy weight. No statistical significant association was found for obesity and periodontal disease ($p > 0.05$) but Obese/overweight category showed no differences in proportions for periodontal disease ($p>0.05$). Multiple regression analysis controlling by gender and age and BMI found CRP ($p=0.025$) and IL-1b ($p= 0.07$) associated to presence of early signs of periodontal disease. An association trend was found for adinopectin ($p=0.10$) and TNF ($p =0.12$). Conclusion: The results of this study showed one fourth of adolescents with early signs of periodontal disease. The study doest not find a relation between weight (obese/overweight) and periodontal disease.

ACOSTA DE CAMARGO MG

AUTOIMAGEN Y AUTOESTIMA EN ADOLESCENTES CON DEFECTOS DE ESMALTE.

Introducción: La autoimagen es la percepción del individuo sobre sí mismo, la cual se basa en sus experiencias con los demás y en las atribuciones que el mismo hace de su propia conducta. La autoestima es la puntuación que se coloca el individuo al autoevaluarse, es emocional y variante, además es la puntuación que cree le colocan los demás. Si al autodescribirse, el adolescente emite juicios de valor satisfactorios, se obtendrá un autoconcepto global positivo. En caso contrario, se generarán sentimientos negativos y esto repercutirá en un autoconcepto global negativo. Al desarrollarse un autoconcepto positivo desde la adolescencia se conseguirá un buen ajuste psicosocial y se evitarán futuros problemas psicológicos y pedagógicos. La autoimagen y autoestima de un niño pueden ser afectadas por defectos como hendiduras labiopalatinas, color y forma de los dientes. Los defectos de esmalte (DDE) tienen un impacto en la parte psicológica del individuo. Método: Se realizó una revisión bibliográfica para conocer la relación entre la autoimagen, autoestima y los defectos de esmalte en adolescentes. Resultados: Los DDE tuvieron un importante impacto en aquellos sujetos cuyo sentido de sí mismos estaba definido por su apariencia y que dependía de la percepción que los demás tuvieran de ellos. Lo que sugiere que mucho tiene que ver el concepto que el joven tenga de sí mismo en el impacto que ocasionarán los DDE y marcado impacto negativo en la calidad de vida de pacientes con DDE respecto a controles. Hay poca información disponible sobre percepción de DDE en pacientes. Conclusión: A pesar de que exista poca evidencia científica en este tema, todo indica que los DDE tiene un impacto en la autoimagen y autoestima del adolescente. Se recomienda proponer tratamiento dental no invasivo para tener un efecto positivo en la satisfacción relacionada con la apariencia.

SELF-IMAGE AND SELF-ESTEEM IN ADOLESCENTS WITH ENAMEL DEFECTS.

Introduction: Self-image is the individual's perception about himself, which is based on their experiences with others and the powers that it makes its own conduct. Self-esteem is the score that the individual is placed at self-described, is emotional and variant, besides the score that put others believe him. If at self describe, adolescent has satisfactory value judgments, an overall positive self-concept will be obtained. Otherwise, negative feelings will generate an overall negative impact on self-concept. To develop a positive self-concept from adolescence a good psychosocial adjustment will be made and future psychological and educational problems will be avoided. The self-image and self-esteem of a child may be affected by defects such as cleft lip clefts, color and shape of the teeth. Enamel defects (DDE) have an impact on the psychological side of the individual. Method: the aim of this a literature review was study the relationship between self-image, self-esteem and enamel defects in adolescents. Results: DDE had a significant impact on those subjects whose sense of self was defined by its appearance and depended on the perception others have of them. It is suggesting that much does the concept that the young person has of himself in the impact that will cause the DDE and marked negative impact on the quality of life of patients with DDE respect to controls. Little information is available on patients' perception of DDE. Conclusion: Although there is little scientific evidence on this issue, it appears that the DDE has an impact on self-image and self-esteem of adolescents. It is recommended to propose non-invasive dental treatment to have a positive effect on satisfaction related to appearance.

CORDEIRO RCL, SOUZA JF, FRAGELLI CMB, JEREMIAS F, BUSSANELI D, SANTOS-PINTO L.

TRATAMIENTO RESTAURADOR EN MOLARES AFECTADOS POR LA HIPOMINERALIZACIÓN MOLAR-INCISIVO. ESTUDIO LONGITUDINAL

Con el objetivo de evaluar longitudinalmente el comportamiento de restauraciones en resina compuesta (RC) y de cemento de ionomero de vidrio (CIV) en dientes afectados por la Hipomineralización Molar-Incisivo, fueron seleccionados Primeros Molares Permanentes (PMP) de niños entre 6 y 8 años, quienes fueron aleatorizados en 3 grupos y restaurados con RC (Filtek XT350 - 3M ESPE, St Paul, EUA) utilizando los siguientes sistemas adhesivos: G1, Adper Scothbond Multi-purpose (3M ESPE, St Paul, EUA) y G2 Clearfil SE bond (Kurarai Medical INC, Okayama, Japón). En el G3, fue utilizado CIV Ketac Molar Easymix, (3M ESPE, St Paul, EUA). Las restauraciones fueron evaluadas clínicamente y por fotografías estandarizadas al inicio, 1, 6, 12 y 18 meses, por dos examinadores ciegos y calibrados (kappa 0,75), utilizando el criterio USPHS- Modificado (RC / N:41) y de acuerdo con Mejare y col., 2005 (CIV/ N:43). Los datos fueron analizados por medio del test de sobrevida (Método Actuarial y el test Kaplan-Meier usando el modelo de regresión de Cox) y el test Qui-cuadrado (5%). La tasa de pérdida fue de 14,28%. Las restauraciones presentaron una tasa de sobrevida decreciente con el tiempo, (G1: 0,953 / 0,924; GII: 1,000/0,929; GIII: 0,974/0,737). Los criterios que presentaron mayor comprometimiento

fueron la retención y la integridad marginal. G2 presentó mayor frecuencia de descoloración marginal (p=0,02). El riesgo de fallas de las restauraciones de CIV no fue influenciado por la presencia de caries (p=0,27) ni de placa (p=0,06) y sí por el tipo de aislamiento utilizado (p=0,046). Se concluye que las restauraciones presentaron una buena tasa de sobrevida independiente del material restaurador y el sistema adhesivo utilizado. La utilización de aislamiento absoluto contribuye a la longevidad de las restauraciones de CIV. Apoyo financiero: FAPESP (Proc. 2011/17528-2)

RESTORATIVE APPROACHES OF MOLARS AFFECTED BY MOLAR INCISOR HIPOMINERALIZATION. LONGITUDINAL STUDY

The aim of this longitudinal study was evaluate the behavior of composite restorations (CR) and glass ionomer cement restorations (GIC) performed on molar-incisor hipomineralisation (MIH) affected molars. First permanent molars (FPM) of children (6 to 8 years old) were randomized into three groups that were restored with RC (Filtek XT350 - 3M ESPE, St. Paul, and AU) using adhesive systems: G1, Adper Scothbond Multi-purpose (3M ESPE, St. Paul, USA), G2 Clearfil SE bond (Kurarai Medical Inc., Okayama, Japan). The G3 were filled with GIC (Ketac Molar Easymix - 3M ESPE, St. Paul, USA). The restorations were evaluated with standardized photographs and clinically by two blinded and calibrated examiners (kappa = 0.75) at baseline, and after 1, 6, 12 and 18 months with the USPHS-Modified criteria (for CR, n= 41) and according with Mejare et al 2005 (for CIV, n= 43). The data were analyzed with survival test (Actuarial Method and test Kaplan-Meier using the Cox regression model) and Chi-square test (5%). The lost index was of 14,28%. All restorations showed decreasing survival rate over time (G1: 0.953 / 0.924; GII: 1.000 / 0.929; GIII: 0.974 / 0.737). The most critics factors were retention and marginal integrity. G2 presented higher frequency of marginal discoloration (p = 0:02). The risk of failures on the GIC restorations was not influenced by the presence of cavities (p=0,27) and by the presence of plaque (p=0,06), but the kind of utilized isolation (p=0,046). It has been concluded that the restorations presented a high survival rate in spite of the filling material and the adhesive system utilized. The use of absolute isolation contributes to the longevity of the GIC restorations. Supported by FAPESP (Proc.2011/17528-2)

SALAZAR GUZMÁN SM, PALAFOX IBARRA EA, NAKAGOSHI CEPEDA SE, SÁNCHEZ NÁJERA RI, LOPEZ VILLARREAL SM, PÉREZ MORALES LC, LÓPEZ VILLARREAL SM, VILLARREAL GARCÍA LE.

NEUROBLASTOMA DE NASOFARINGE TIPO IV: PROTOCOLO DE ATENCIÓN ODONTOLÓGICA PREVIO A TRASPLANTE

El cáncer en la infancia es raro, comprendiendo aproximadamente 1% de todos los cánceres en Estados Unidos y Europa (Hung, 2014). Un cuarto de estos cánceres detectados son leucemias, otro cuarto tumores benignos del sistema nervioso central, y el resto, tumores sólidos que ocurren en cualquier parte del cuerpo, comúnmente linfomas, sarcomas de tejido blando y hueso, neuroblas-

tomas y tumores de Wilms (Lohi et al, 2014). Presentación del caso: Paciente femenino de 7 años de edad con diagnóstico de Neuroblastoma primario de nasofaringe etapa IV, acude al posgrado de odontopediatría de la UANL para atención dental, previo a trasplante de médula ósea autólogo. En la cita de diagnóstico; previa interconsulta con su oncólogo, se realiza exploración extraoral e intraoral y llenado de odontograma, apoyándonos de pruebas auxiliares. El diagnóstico es caries incipientes y moderadas. El resultado del tratamiento fue satisfactorio, cuidando su estado general de salud siguiendo protocolos de atención para pacientes con compromiso sistémico y utilizando técnicas de mínima invasión. Conclusión: El odontopediatra debe de estar capacitado para brindar atención a pacientes oncológicos, conocer lineamientos, y llevarlos a cabo, brindando atención de calidad.

TYPE IV NASOPHARYNGEAL NEUROBLASTOMA : DENTAL CARE PROTOCOL PRIOR TO TRANSPLANTATION

Introduction: Cancer in children is rare, comprising about 1% of all cancers in the United States and Europe. A quarter of these undetected cancers are leukemias, another quarter benign tumors of the central nervous system, and the remaining solid tumors occur anywhere in the body, commonly lymphomas, sarcomas of soft tissue and bone, neuroblastomas and Wilms tumors. Case report: 7 years old female patient diagnosed with primary nasopharyngeal type IV neuroblastoma, currently on remission, arrives prior to autologous bone marrow transplantation to posgraduate UANL dentistry school for dental care. At the meeting of diagnosis; prior interconsultation with her oncologist, extraoral and intraoral scanning is performed and odontogram was performed, supported by auxiliary tests. The diagnosis is moderate and incipient caries. Conclusion: The guidelines established for these type of patients must be known by dentists and must be able to be carried out successfully. Dentists should be familiar with the different types of auxiliary tests performed on systematically compromised patients and be capable to interpret them, since the most convenient procedure for this kind of patients depends on it. This provide security to the dentist while treating systematically compromised patients.

NARANJO C, BECKER F, VAN DORSEE N, ORMEÑO A.

AMBIENTE EDUCACIONAL DEL POSTÍTULO DE ODONTOPEDIATRÍA MEDIANTE ENCUESTA ACLEEM

Introducción: Un ambiente educacional positivo es aquel que mejor prepara a los estudiantes para su vida profesional y contribuye a su desarrollo personal, psicosomático y su bienestar social. La evaluación del ambiente educacional de post título permite detectar las fortalezas y debilidades presentes, para planificar cambios que lleven a formar mejores especialistas. Objetivos: Medición del ambiente educacional del postítulo de odontopediatría a través de la encuesta Ambulatory Clinical Learning Educational Environment Measure (ACLEEM) periodo 2014-2015.Métodos: Estudio descriptivo de corte transversal. Durante los meses de Mayo y Junio de los años 2014, 2015 y previa fir-

ma de un consentimiento informado, se aplicó la encuesta ACLEEM a todos los alumnos de primer y segundo año del Postítulo de Odontopediatría de la Facultad de Odontología, de la Universidad de los Andes. La encuesta está compuesta por 50 preguntas agrupadas en siete dominios: calidad docente; actividad clínica y cuidado del paciente; tiempo libre; infraestructura; habilidades clínicas; valoración y retroalimentación; información, comunicación y tecnología y supervisión clínica, evaluados a través de una escala Likert de 0 a 4 siendo 0 muy en desacuerdo, 1 en desacuerdo, 2 ni acuerdo ni desacuerdo, 3 de acuerdo y 4 muy de acuerdo.Resultados: Los datos obtenidos fueron tabulados en una planilla excel. Se calcularon medias, valor mínimo y máximo. La totalidad de los alumnos contestaron la encuesta (N:24). El dominio mejor evaluado fue Calidad Docente (91.9%) y los peores Infraestrustura (77.9%) y Supervisión Clínica (71.7%). Conclusión: El ambiente educacional afecta de forma importante el sentido de logro, satisfacción y éxito académico. Es necesario evaluarlo de forma continua para detectar fortalezas y debilidades en la enseñanza.

EVALUATION THE EDUCATIONAL ENVIRONMENT IN POSTGRADUATE PEDIATRIC DENTISTRY THROUGH ACLEEM

Introduction: A positive educational environment can be understood as that one that best prepares students for their personal and professional lives, including psychosomatic and social well-being. Evaluating the strengths and weaknesses of the educational environment, in the pediatric dentistry specialization program, may be the best way to notice problems and plan the changes that may contribute to have better professionals in the end. Objectives: To measure the educational environment of the pediatric dentistry specialization program in Universidad de los Andes (Chile), using the Ambulatory Clinical Learning Educational Environment Measure (ACLEEM), periods 2014 and 2015. Methods: Cross-sectional study. By applying the ACLEEM questionnaire to students of first and second year of the pediatric dentistry specialization program in Universidad de los Andes (after signing an informed consent) during the period between May and June of years 2014 and 2015. The inventory has 50 questions divided into eight domains, including: Teachers, Clinical activities and patient care, Protected time, Infrastructure, Clinical skills, Assessment and feedback, Information/communication and technology, Clinical supervision, evaluated with a Likert-type scale of five options, 0 completely disagree, 1 disagree, 2 uncertain, 3 agree and 4 completely agree. Results: The obtained data were tabulated in an Excel spreadsheet. Mean, minimum and maximum values were calculated. All students answered the questionnaire (n = 24). Best rated domain was Teachers (91.9%) and the lowest were Infrastructure (77.9%) and Clinical supervision (71.7%). Conclusions: The educational environment significantly affects the sense of accomplishment, satisfaction and academic success. Its continuous evaluation is needed to detect strengths and weaknesses in teaching process.

FUENTES C.

EFECTO DE BIODENTINETM EN LA CONSERVACIÓN DE LA VITALIDAD PULPAR DE DIENTES TEMPORALES CON PULPOTOMÍA

Introducción: Debido a que la prevalencia de caries en los niños de 6 años es de 70,4% según MINSAL en 2007, nos enfrentamos a un panorama complejo en cuanto a generar una buena rehabilitación y perdurable en el tiempo, y así permitir un desarrollo normal del sistema estomatognático. Cuando la caries está muy avanzada es necesario realizar tratamiento pulpar. Si se cumplen ciertas condiciones, es posible realizar pulpotomía. Existen muchos medicamentos y apósitos utilizados para este fin. El que ha dado mejores resultados, con éxito clínico de 100% y éxito radiográfico de 94 a 100% entre los 6 y 30 meses, es MTA. Presenta algunas desventajas: alto costo, tiempo de fraguado prolongado, bajas propiedades mecánicas, cambio de coloración y difícil manipulación. Para superar estas deficiencias, aparece en el mercado BiodentineTM , un sustituto de la dentina bioactivo y biocompatible, que es capaz de estimular a los odontoblastos a que formen puente dentinario. Tiene varias indicaciones de tratamiento. Una de estas indicaciones es la pulpotomía en dientes temporales, pero no existe evidencia a largo plazo de su comportamiento. Objetivo: establecer si la pulpotomía en diente temporal realizada con BiodentineTM, mantiene la vitalidad pulpar. Materiales y método: se tomaron 16 molares temporales de niños de 6 años, sanos sistémicamente, y se les realizó este tratamiento, siguiendo las indicaciones de AAPD y el protocolo del fabricante en la preparación del material. Se realizó controles clínicos y radiográficos a la semana, 3,6 y 12 meses. Resultados: 100% de éxito clínico y 100% de éxito radiográfico hasta los 12 meses. Ha continuado el proceso de reabsorción radicular fisiológico normalmente. Discusión: estos resultados avalan los de Barthi (2015), en éxito clínico y radiográfico. Conclusión: BiodentineTM es un buen material para la realización de este tratamiento, que mantiene la vitalidad pulpar y no es citotóxico.

EFFECT BIODENTINETM IN PRESERVING PULP VITALITY IN TEMPORARY TEETH WITH PULPOTOMY

Introduction: Due to a 70.4% of caries prevalence among 6 years old children, according to MINSAL in 2007, we face a complex scenario in terms of obtaining a good long term rehabilitation, allowing a normal development of the estomatognatic system. Pulpar treatment is needed when the caries is in an advanced stage. In some conditions pulpotomy can be performed. Many medicines and dressings are used for these procedures. The best results have been obtained with the use of MTA, 100% clinical success and 94-100% radiographic success between 6 and 30 months post treatment. However, there are some disadvantages: high cost, extensive setting time, low mechanic properties, color change, and difficult handling. On the other hand, to overcome these deficiencies, BiodentineTM a bioactive and biocompatible dentine substitute, capable stimulate odontoblasts for dentinary bridge formation, is available. One of its treatment indications is pulpotomy in primary teeth, but there is

no evidence of its long term behavior. Objective: to evaluate if pulpotomy in primary teeth performed with the use of BiodentineTM maintains the pulpar vitality. Material y Method: sixteen primary teeth from 6 years old healthy children were subjected to this treatment; following the AAPD indications and manufacturer protocol for material preparation. Clinical and radiographic controls were performed at 1 week, 3, 6 and 12 months. Results: show 100% of clinical and radiographic success until 12 months post treatment, and normal physiological process of radicular reabsortion. Conclusion: BiodentineTM is a good material to perform this treatment, which maintains the pulpar vitality and is not cytotoxic.

ARMENDARIZ ARIAS DI, LAREDO NARANJO MA, ZAVALA ALONSO NORMA VERONICA

EXPANSOR TIPO MCNAMARA / MASCARA FACIAL.PROTOCOLO ALT-RAMEC. ENFOQUE DISCIPLINARIO. CASO CLÍNICO

Introducción: La clase III es una desviación estructural en la relación sagital entre el hueso de la arcada maxilar y mandibular, caracterizada por una retrusión maxilar, una protrusión de la mandibula o una combinación de ambas, asociada con mordidas cruzadas ateriores.6 El 5% de la población la padece. Reporte de caso: Paciente masculino 12 años de edad, acude a consulta dental por dientes cruzados, en su diagnostico el paciente presenta un perfil convexo , Mesofacial, Clase I Esqueletal, con incisivos superiores retroinclinados e incisivos inferiores con proinclinación leve, Dentición permanente, Clase III molar bilateral, Clase I canina izquierda y derecha indefinida, Apiñamiento leve superior e inferior, Mordida Cruzada anterior y posterior unilateral. En etapas Cvs3 y Cvs4 del desarrollo vertebral. Fase 1: Expansor tipo Mcnamara, HYRAX (9mm) con plano de mordida y mascara facial (11 meses), expansión rápida, realizando la técnica Alt-RAMEC posteriormente fase 2: ortodoncia colocando aparatología fija para la Alineación y Nivelación oclusal. Conclusión: El tratamiento Ortopedico resulto ser efectivo en paciente adolescente. El protocolo Alt-RAMEC/Mascara Facial demostró ser efectivo en paciente en su pico de crecimiento. Una fase de Ortopedia previa al tratamiento de ortodoncia, facilita el tratamiento Ortodóntico y mejora el resultado y su estabilidad.

MCNAMARA EXPANDER / FACIAL MASK. ALT-RAMEC PROTOCOL. DISCIPLINARY APPROACH. CLINICAL CASE

Introduction: Class III is a structural shift in the sagittal relationship between the bone of the maxillary and mandibular arch, characterized by maxillary retrusion, protrusion of the jaw or a combination of both, associated with anterior crossbites.6 5% of the population suffers.Case Report: Male patient 12 years old, has a convex profile, Mesofacial, Class I Skeletal, with upper incisors retroclined and lower incisors with mild proclination, permanent dentition, Class III molar bilateral, Class I canine left and right indefinite, slight crowding upper and lower, anterior crossbite, posterior uni-

lateral crossbite. It is located in Cvs4 Cvs3 vertebral stages. Phase 1: Mcnamara Expander, HYRAX (9mm) flat bite and facial mask (11 months), rapid expansion, performing technical Alt-RAMEC. Later Phase 2: placing orthodontic fixed appliances for occlusal alignment and leveling. Conclusion: Orthopedic treatment was effective in adolescent patient. Alt-RAMEC / Facial Mask protocol proved to be effective in patients at its peak growth. Orthopedics phase prior to orthodontic treatment, facilitates and improves outcome and stability of the case.

INSTRUCCIÓN PARA LOS AUTORES / *INSTRUCTIONS FOR THE AUTHORS*

Información general

La Revista de Odontopediatría Latinoamericana es la publicación oficial de la Asociación Latinoamericana de Odontopediatría (ALOP) siendo dirigida a profesionales y estudiantes de odontología y áreas afines que estén interesados en la atención a la salud de niños y adolescentes. Ella es publicada dos veces por año en forma ininterrumpida, su objetivo es la divulgación de investigación y conocimiento en odontopediatría y áreas afines. El Comité de Redacción y el Consejo Editorial sigue los requisitos establecidos por el Comité Internacional de Editores de Revistas Biomédicas, publicado en 1997 (Directivas de Vancouver) (http://www.icmje.org/).

Instrucción para los autores

La revista acepta trabajos en las siguientes modalidades: artículos de investigación, artículos de revisión, relatos de caso, comunicaciones previas, cartas al editor. Serán considerados para publicación solamente artículos originales. Los trabajos originales deben ser enviados al Editor electrónicamente, solicitando apreciación para publicación e informando en carta de remisión que el material no fue publicado anteriormente y no está siendo considerado para publicación en otra revista, cualquier sea en el formato impreso o electrónico. La decisión de aceptación para publicación es de responsabilidad de los Editores y se basa en las recomendaciones del cuerpo editorial y/o revisores "ad hoc".

Los principios éticos de investigación definidos por la Declaración de Helsinki deberán ser respetados. Los autores deben describir en la sección de Material y Métodos la aprobación por los Comités de ética en investigación de la Institución donde la fue realizada.

Proceso de revisión y evaluación de manuscritos

Todos los artículos encaminados serán sometidos al análisis de por lo menos dos evaluadores.

1. En un primer momento, los trabajos serán evaluados por los editores en cuanto al cumplimiento de las normas editoriales y verificación de adecuación a los objetivos de la revista. En caso de cumplidos los requisitos será atribuido un código que lo identificará en las etapas siguientes. Durante todo el proceso de tramitación de los artículos, tanto evaluadores cuánto autores, no serán identificados por la otra parte.

2. Las obras que atiendan a los requisitos serán encaminadas al Comité de Revisores para apreciación en cuanto al mérito, método científico y precisión estadística. Si hubiera divergencia entre los evaluadores, el Editor podrá solicitar una tercera opinión.

3. El evaluador irá a emitir su parecer indicando si el manuscrito fue: a) aceptado,b) aceptado con modificaciones menores, c) aceptado con modificaciones mayores d) rechazado.

4. Los autores cuyas obras necesitan de correcciones deben realizarlas y devolver al editor con una carta aceptando las sugerencias o exponiendo las razones para no acatarlas.

5. El Editor con base en la respuesta de los evaluadores aprobará o rechazará el manuscrito y comunicará su decisión a los autores.

6. Los trabajos aprobados serán revisados y adecuados al formato de la revista por el Editor y Consejo Editorial, la publicación será en consonancia con las prioridades y la disponibilidad de espacio. Una vez aceptado y publicado los derechos de la obra pertenecen a la Revista de Odontopediatría Latinoamericana. Las opiniones y conceptos emitidos, así como el contenido de los textos de las citaciones y referencias bibliográficas son de responsabilidad de los autores, no reflejando necesariamente la opinión del Cuerpo Editorial y de los Editores.

Tipos de Publicación

- Editorial: es un texto escrito por el editor o autor invitado, donde se discute una temática de especial importancia para la odontopediatría, incluyendo sus cuestiones institucionales.

- Artículos de investigación: son publicaciones originales concluidas sobre temas de interés de la especialidad. Describe nuevos descubrimientos en el formato de un trabajo que contiene informaciones que permitan la confirmación de sus resultados.

- Artículos de revisión: es una revisión de la literatura actualizada sobre un tema con un análisis crítico y objetiva sobre el estado actual del conocimiento. Compilan el conocimiento disponible sobre un determinado tema, contrastando opiniones de varios autores e incluyendo una profundizada y crítica pesquisa bibliográfica.

- Relato de casos: debe ser un relato sucinto y claro de interés especial, conteniendointroducción, descripción del caso o serie de casos, discusión y conclusiones. Debe ser acompañada por ilustraciones esenciales.

- Cartas al Editor: son comentarios, observaciones, críticas y sugerencias sobre los artículos publicados o argumentos de interés de los lectores, siempre basado en evidencias científicas referenciadas.

- Comunicaciones previas: son resultados preliminares de trabajos de investigación.

Presentación del manuscrito

La obra debe ser redactada en español y portugués (digitalizados en programas compatibles con

"Microsoft Word sea Windons") en fuente Arial 12, espacio doble con márgenes de 2,5 centímetros y página tamaño A4. Las páginas, con la salvedad de la hoja de presentación, deben ser numeradas y estructuradas en la siguiente secuencia.

1. Hoja de presentación, conteniendo:

- Título del trabajo (máximo de 50 caracteres con espacios y solamente la primera palabra en mayúscula);
- Nombre completo de los autores, seguido de su principal titulación y filiación institucional y correo electrónico (se existen más de 6 autores debe ser presentado justificación);
- Dirección completa (incluyendo teléfono) del autor principal

2. Texto, conteniendo:

- Título y subtítulo (presentar versiones en español, portugués e inglés)
- Resumen: Los resúmenes deben ser enviados en español, portugués e inglés, no debe exceder 250 palabras. Debe incluir las siguientes secciones: objetivos, material y métodos, resultados y conclusiones. No usar abreviaciones o siglas.
- Palabras clave: Al final del resumo deben ser incluidas a lo sumo seis (6) palabras llaves, en consonancia con los "Descritores para Ciencias da Saúde" - BIREME (DeCS). Consulta electrónica por la direcciónhttp://decs.bvs.br/
- Abstract: Versión en inglés del resumen.
- Keywords: Palabras claves en su versión en inglés.
- Introducción: Presentando el estado actual del conocimiento con relación al tema, indicando las hipótesis y objetivos del trabajo.
- Material y Métodos: Debe ser presentado con detalles suficientes para ir a permitir la confirmación de las observaciones. Especificar la población del estudio (con el tipo de muestra y la técnica). Citar los métodos estadísticos utilizados y los programas de ordenador empleados. Presentar evidencias claras de que los principios éticos fueron seguidos.
- Resultados: Debe describir los resultados obtenidos, considerándose los objetivos propuestos. No repetir los datos de tablas o gráficos.
- Tablas: deberán ser numeradas consecutivamente en números arábicos según la orden que aparecen en el texto, estar en páginas separadas y presentar una leyenda en la parte superior. Las notas de rodapié deberán ser indicadas por asteriscos y restrictas al mínimo indispensable.

- Fotografías/figuras: Deberá ser enviada en archivo JPG o TIF con resolución mínima de 300DPI, acompañada con leyenda. Los editores reservan el derecho de publicarlas en colores o negro y blanco. Las fotos de observaciones microscópicas deberán poseer la indicación de la escala/ampliación efectuada. Si la figura ya fue publicada se debe mencionar el autor y presentar la autorización.

- Discusión: Presentar como una sección independiente de los resultados. Considerar principalmente los aspectos innovadores e importantes del estudio y relatar las observaciones relevantes de otros estudios. Mencionar los beneficios y limitaciones del trabajo.

- Conclusiones: Debe resumir los principales hallazgos, sugerencias o recomendaciones.

- Abreviaturas y símbolos: Todas las abreviaciones deben tener su descripción por extenso, entre paréntesis, en la primera vez en que son mencionadas. No utilizarlas en el título, resumo o conclusiones.

- Agradecimientos: cuando considerado necesario y en relación las personas o instituciones.

- Referencias: Deberá contener solamente las citadas en el texto y estar numeradas (números arábicos) en consonancia con la orden de aparición en el texto, en estilo Vancouver en consonancia con los ejemplos a continuación. Adopta las normas de publicación del International Committee of Medical Journal Editors, disponible en la dirección electrónica http://www.nlm.nih.gov/bsd/uniform_requirements.html. Debe utilizarse solamente las referencias esenciales al desarrollo del artículo y no exceder 30 referencias; para trabajos de revisión ese número deberá ser a lo sumo 50.

Ejemplos:

1. Artículo de revista

Mount GJ. Clinical requirements for a successful "sandwich"-dentine to glass ionomer cement to composite resin. Aust Dent J 1989;34:259-65.

Ferrari M. Use of glass ionomers as bondings, linings,or bases. In: Davidson CL, Mjor IA, eds. Advances in Glass Ionomer Cements. Berlin, Germany/Chicago, Ill: Quintessence Publishing Co; 1999:137-48.

Croll TP, Bar-Zion Y, Segura A, et al. Clinical performance of resin-modified glass ionomer cement restoration in primary teeth: A retrospective evaluation. J Am Dent Assoc 2001;132:1110-6.

American Academy of Pediatric Dentistry. Oral Health Policy on Interim Therapeutic Restoration. Reference Manual 2008-09. Pediatr Dent 2009;30:38.

2. Libro

Pinkhan JR, Casamassimo PS, Fields HW, McTigue, DLNowak A.Pediatric Dentistry: Infancy Through Adolescence. 4ª ed.Philadelphia, Pa:WBSaunders; 2005.

3. Capítulo de libro

PS Casamassimo Childrens Pulpa Dentaria capítulo 3 en: A.Pediatric Dentistry:Infancy Through Adolescence.4ª ed.Philadelphia,Pa:WBSaunders; 2005.

4. Referencia electrónica

Morse SS. Factors in the emergence of infectious diseases.Emerg Infect Dis Accesado (2005 Jun 5). Disponible en: URL: http://www.cdc.gov/ncidod/EID/eid.htm

Envío de trabajos

- Por correo electrónico (e-mail)

  Para: alop.editor@gmail.com

  Asunto: Publicación Artículo Revista de Odontopediatría Latinoamericana.

  Cuerpo: Título de artículo, nombre de autor, solicitando revisión y publicación.

  Archivo adjunto: Artículo en Word, archivos de figuras, tablas.

INFORMAÇÃO PARA AUTORES / INSTRUCTIONS FOR THE AUTHORS

Informação geral

A Revista Latino-americana de Odontopediatria é a publicação oficial da Associação Latinoamericana de Odontopediatria (ALOP) sendo dirigida a profissionais e estudantes de odontologia e áreas afins que estejam interessados na atenção à saúde de crianças e adolescentes. Ela é publicada duas vezes por ano ineterruptamente, seu objetivo é a divulgação de pesquisas e conhecimento em odontopediatria e áreas correlatas. O Comité de Redação e o Conselho Editorial segue os requisitos estabelecidos pelo Comitê Internacional de Editores de Revistas Biomédicas, publicado em 1997 (Diretrizes de Vancouver) (http://www.icmje.org/).

Instruções para autores

A revista aceita trabalhos nas seguintes modalidades: artigos de pesquisa, artigos de revisão, relatos de caso, comunicações prévias, cartas ao editor. Serão considerados para publicação somente artigos originais. Os trabalhos originais devem ser enviados ao Editor eletronicamente, solicitando apreciação para publicação e informando em carta de encaminhamento que o ma-

terial não foi publicado anteriormente e não está sendo considerado para publicação em outro periódico, quer seja no formato impresso ou eletrônico. A decisão de aceitação para publicação é de responsabilidade dos Editores e baseia-se nas recomendações do corpo editorial e/ou revisores "ad hoc".

Os princípios éticos de pesquisa definidos pela Declaração de Helsinki deverão ser respeitados. Os autores devem descrever na seção de Material e Métodos a aprovação pelos Comitês de ética em Pesquisa da Instituição onde a pesquisa foi realizada.

Processo de revisão e avaliação de manuscritos

Todos os artigos encaminhados serão submetidos à análise de pelo menos dois avaliadores.

1. Os trabalhos serão avaliados primeiramente pelos editores quanto ao cumprimento das normas editoriais e verificação de adequação aos objetivos da revista. Em caso de cumpridos os requisitos será atribuído um código que o identificará nas etapas seguintes. Durante todo o processo de tramitação dos artigos, tanto avaliadores quanto autores, não serão identificados pela outra parte.

2. As obras que atendam aos requisitos serão encaminhadas ao Comitê de Os revisores para apreciação quanto ao mérito, método científico e precisão estatística. Se houver divergência entre os avaliadores, o Editor poderá solicitar uma terceira opinião.

3. O avaliador irá emitir seu parecer indicando se o manuscrito foi: a) aceito, b) Aceitam-se com pequenas modificações c) aceito com modificações importantes, d) rejeitados.

4. Os autores cujas obras necessitam de correções devem realizá-las e devolver ao editor com uma carta aceitando as sugestões ou expondo as razões para não acatá-las.

5. O Editor com base na resposta dos avaliadores aprovará ou recusará o manuscrito e comunicará sua decisão aos autores.

6. Os trabalhos aprovados serão revisados e adequados ao formato da revista pelo Editor e Conselho Editorial, a publicação será de acordo com as prioridades e a disponibilidade de espaço. Uma vez aceito e publicado os direitos da obra pertencem à Revista de Latino-americana de Odontopediatria. As opiniões e conceitos emitidos, bem como o conteúdo dos textos das citações e referências bibliográficas são de responsabilidade dos autores, não refletindo necessariamente a opinião do Corpo Editorial e dos editores.

Tipos de Publicação

- Editorial: é um texto escrito pelo editor ou autor convidado, onde se discute uma temática de especial importância para a odontopediatria, incluindo suas questões institucionais.

- Artigos de pesquisa: são publicações de pesquisa concluídas sobre temas de interesse da especialidade. Descreve novas descobertas no formato de um trabalho que contém informações que permitam a confirmação dos seus resultados.

- Artigos de Revisão: é uma revisão da literatura atualizada sobre um tema com uma análise crítica e objetiva sobre o estado atual do conhecimento. Compilam o conhecimento disponível sobre um determinado tema, contrastando opiniões de vários autores e incluindo uma aprofundada e crítica pesquisa bibliografia.

- Relato de casos: deve ser um relato sucinto e claro de interesse especial, contendo introdução, descrição do caso ou série de casos, discussão e conclusões. Deve ser acompanhada por ilustrações essenciais.

- Cartas ao Editor: são comentários, observações, críticas e sugestões sobre os artigos publicados ou argumentos de interesse dos leitores, sempre baseado em evidências científicas referenciadas.

- Comunicações prévias: são resultados preliminares de trabalhos de investigação.

Apresentação do manuscrito

A obra deve ser redigida em espanhol e português (digitalizados em programas compatível com "Microsoft Word for Windons") em fonte Arial 12, espaço duplo com margens de 2,5 centímetros e página tamanho A4. As páginas, com exceção da folha de rosto, devem ser numeradas e estruturadas na seguinte sequência:

1. Folha de rosto, contendo:

o Título do trabalho (máximo de 50 caracteres com espaços e somente a primeira palavra em maiúscula);

o Nome completo dos autores, seguido de sua principal titulação e filiação institucional e email (se existem mais de 6 autores deve ser apresentado justificativa);

o Endereço completo (incluindo telefone) do autor principal

2. Texto, contendo:

o Título e subtítulo (apresentar versões em espanhol, português e inglês)

o Resumo: Os resumos devem ser enviados em Espanhol, Português e Inglês, não deve exceder 250 palavras. Deve incluir as seguintes seções: objetivos, material e métodos, resultados e conclusões. Não usar abreviações ou siglas.

- Palavras chaves: Ao final do resumo devem ser incluídas no máximo seis (6) palavras chaves, de acordo com os Descritores para Ciências da Saúde – BIREME (DeCS). Consulta eletrônica pelo endereço http://decs.bvs.br/

- Abstract: Versão em inglês do resumo.

- Keywords: Palavras chaves na sua versão em inglês.

- Introdução: Apresentando o estado atual do conhecimento com relação ao tema, indicando as hipóteses e objetivos do trabalho.

- Material e Métodos: Deve ser apresentado com detalhes suficientes para ir permitir a confirmação das observações. Especificar o desenho e a população do estudo (com o tipo de amostra e a técnica de amostragem). Citar os métodos estatísticos utilizados e os programas de computador empregados. Apresentar evidências claras de que os princípios éticos foram seguidos.

- Resultados: Deve descrever os resultados obtidos, considerando-se os objetivos propostos. Não repetir os dados de tabelas ou gráficos.

- Tabelas: deverão ser numeradas consecutivamente em algarismos arábicos segundo a ordem que aparecem no texto, estar em páginas separadas e apresentar uma legenda na parte superior. As notas de rodapé deverão ser indicadas por asteriscos e restritas ao mínimo indispensável.

- Fotografias/figuras: Deverá ser enviada em arquivo JPG ou TIF com resolução mínima de 300DPI, acompanhada com legenda. Os editores reservam o direito de publicá-las em cores ou preto e branco. As fotos de observações microscópicas deverão possuir a indicação da escala/ampliação efetuada. Se a figura já foi publicada deve-se mencionar o autor e apresentar a autorização.

- Discussão: Apresentar como uma seção independente dos resultados. Considerar principalmente os aspectos inovadores e importantes do estudo e relatar as observações relevantes de outros estudos. Mencionar os benefícios e limitações do trabalho.

- Conclusões: Deve resumir os principais achados, sugestões ou recomendações.

- Abreviaturas e símbolos: Todas as abreviações devem ter sua descrição por extenso, entre parênteses, na primeira vez em que são mencionadas. Não utilizá-las no título, resumo ou conclusões.

- Agradecimentos: quando considerado necessário e em relação a pessoas ou instituições

- Referências: Deverá conter somente as citadas no texto e estar numeradas (algarismos arábicos) de acordo com a ordem de aparição no texto, em estilo Vancouver de acordo com os exemplos a seguir. Adota as normas de publicação do International Committee of Medical Journal Editors, disponível no endereço eletrônicohttp://www.nlm.nih.gov/bsd/uniform_requirements.html Deve se utilizar somente as referencias essenciais ao desenvolvimento do artigo e não exceder 30 referencias; para trabalhos de revisão esse número deverá ser no máximo 50.

Exemplos:

1. Artigos de revistas

Mount GJ. Clinical requirements for a successful "sandwich"-dentine to glass ionomer cement to composite resin. Aust Dent J 1989;34:259-65.

Ferrari M. Use of glass ionomers as bondings, linings,or bases. In: Davidson CL, Mjor IA, eds. Advances in Glass Ionomer Cements. Berlin, Germany/Chicago, Ill: Quintessence Publishing Co; 1999:137-48.

Croll TP, Bar-Zion Y, Segura A, et al. Clinical performance of resin-modified glass ionomer cement restoration in primary teeth: A retrospective evaluation. J Am Dent Assoc 2001;132:1110-6.

American Academy of Pediatric Dentistry. Oral Health Policy on Interim Therapeutic Restoration. Reference Manual 2008-09. Pediatr Dent 2009;30:38.

2. Livros

Pinkhan JR,Casamassimo PS,Fields HW,McTigue,DLNowak A.Pediatric Dentistry:Infancy Through Adolescence.4ª ed.Philadelphia,Pa:WBSaunders;2005.

3. Capítulos de livros

PS Casamassimo Childrens Pulpa Dentaria capítulo 3 en: A.Pediatric Dentistry:Infancy Through Adolescence.4ª ed.Philadelphia,Pa:WBSaunders;2005.

4. Referencias electrónicas

Morse SS. Factors in the emergence of infectious diseases.Emerg Infect Dis Accesado(2005 Jun 5). Disponible en: URL:http://www.cdc.gov/ncidod/EID/eid.htm

Envio dos trabalhos

- Por correio electrónico (e-mail)

  Para: alop.editor@gmail.com

  Assunto: Publicación Artículo Revista de Odontopediatría Latinoamericana

  Corpo: Título de artículo, nombre de autor, solicitando revisión y publicación, Arquivos anexos: Artículo en Word, archivos de figuras, tablas..

"Trabajando por la sonrisa de los niños latinoamericanos"

Asociación Latinoamericana de Odontopediatría - ALOP

www.revistaodontopediatria.org

www.facebook.com/AsociacionLatinoamericanaDeOdontopediatria

Junta Directiva (2014-2016)

Presidente: Francisco José Hernández Restrepo (Colombia)

Vicepresidente: Jorge Luis Castillo Cevallos (Perú)

Secretaria: Aída Carolina Medina Díaz (Venezuela)

Tesorera: María Alejandra Lipari Valdés (Chile)

Vocal: Adriana Pistochini (Argentina)

Vocal: Ludy Rodriguez (Bolivia)

ACADEMIA COLOMBIANA DE ODONTOPEDIATRIA

ACADEMIA COSTARRICENSE DE ODONTOLOGÍA PEDIATRICA

ACADEMIAMEXICANA DE ODONTOLOGÍA PEDIÁTRICA

ASOCIACIÓN ACADÉMICA GUATEMALTECA DE ODONTOPEDIATRÍA

ASOCIACION ARGENTINA DE ODONTOLOGIA PARA NIÑOS

ASOCIACIÓN BRASILERA DE ODONTOPEDIATRIA

ASOCIACIÓN ECUATORIANA DE ODONTOPEDIATRIA

ASOCIACIÓN HONDUREÑA DE ODONTOPEDIATRÍA

ASOCIACIÓN NICARAGUENSE DE ODONTOPEDIATRÍA

SOCIEDAD BOLIVIANA DE ODONTOPEDIATRIA

SOCIEDAD CHILENA DE ODONTOPEDIATRIA

SOCIEDAD DE DENTISTAS DE PUERTO RICO

SOCIEDAD PARAGUAYA DE ODONTOPEDIATRIA Y PREVENCION

SOCIEDAD PERUANA DE ODONTOPEDIATRIA

SOCIEDAD SALVADOREÑA DE ODONTOLOGÍA INFANTIL

SOCIEDAD URUGUAYA DE ODONTOPEDIATRÍA

SOCIEDAD VENEZOLANA DE ODONTOPEDIATRIA

SOCIEDAD DOMINICANA DE ODONTOLOGÍA PARA EL NIÑO

ASOCIACIÓN PANAMEÑA ODONTOLOGÍA PEDIATRICA

XVIII Congreso
Latinoamericano
De Odontopediatría
ALOP
XXV Congreso
Internacional
acop
ACADEMIA COLOMBIANA DE ODONTOLOGÍA PEDIÁTRICA
I encuentro Latinoamericano
de Residentes de Odontopediatría
"Conocimiento y esparcimiento
a la orilla del mar"
Santa Marta - Colombia
13,14, 15 y 16 de Abril de 2016
www.congresoalop.org
www.acop.com.co

- NOVEDADES RIPANO -

Problemas Bucales en Odontopediatría

Autores: Marcelo Bonecker, Jenny Abanto, Maria Salete Nahás Pires Corrêa, José Carlos Pettorossi Imparato, Antonio Carlos Guedes-Pinto
Edición 2014
298 páginas a todo color
Encuadernación de lujo con tapa dura
Tamaño: 21 x 29 cm

Atlas de Odontología Infantil para Pediatras y Odontólogos. 2ª Edición

Autora: Elena Barbería Leache
335 páginas
Tamaño: 28 x 28 cm
Editado a todo color
Encuadernación de lujo con tapa dura
Edición totalmente renovada y actualizada
Edición 2014



Estomatología Pediátrica

Autores: Ramón Castillo Mercado, Guido Perona Miguel de Priego, Carmen Kanashiro Irakawa, Miguel Perea Paz y Fernando Silva-Esteves Raffo
Edición 2010
Editado a todo color
Encuadernación de lujo
Tamaño: 21 x 29 cm

Ripano
EDITORIAL MÉDICA

Ripano S.A. (Casa Matriz): Ronda del Caballero de la Mancha, 135 - 28034 Madrid (España)
Telf. (+34) 91 372 13 77 - Fax: (+34) 91 372 03 91 ripano@ripano.eu - www.ripano.eu

Ripano Perú (filial): Sr. Ricardo Leveau - Av. Lima 1155. Urb. Pando. 7ma. Etapa - San Miguel (Lima 32). Lima – Perú
Telefax: (+511) 6555132 - Cel: (+511) 991898040 ricardo@ripano.eu - www.ripano.pe

Ripano Ecuador (filial): Sr. José Albacura - Panamericana Norte, entrada a LLano Grande Conjunto Ciudad Alegría, Calle el Oro N4-391, local.Quito (Ecuador). Telf: (+593) 939526556 - e-mail: jose@ripano.eu

Ripano México (filial): Sr. Edgar Molina - Blvd. Adolfo Lopez Mateos Núm. 1384 1er piso Col. Santa María Nonoalco. C.P. 03910 - México D.F. Tel. (+55) 56112666 Fax. (+55) 56153688 - mexico@ripano.es - mexico@ripano.eu

- BIBLIOTECA RIPANO -

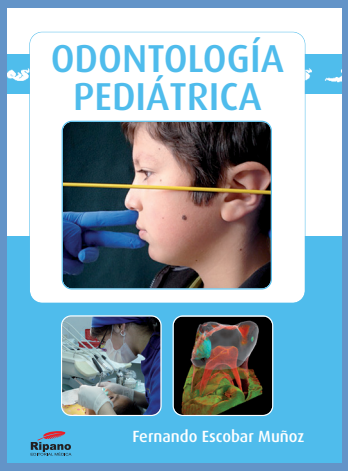

Autor: Fernando Escobar Muñoz
Edición en Castellano
Más de 690 páginas a todo color
Encuadernación de lujo con tapa dura
Tamaño: 21 x 29,5 cm.

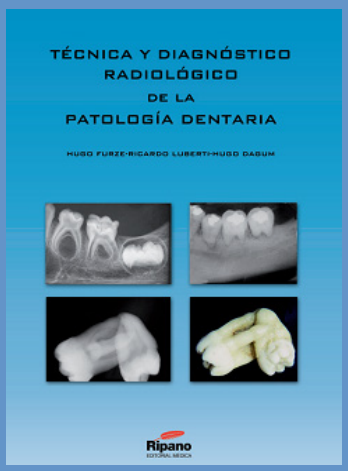

Autor: Dr. Hugo Furze
Formato: 21 x 29,7 cm
380 páginas
Incluye láminas radiográficas y CD con contenido adicional
Tapa dura, encuadernación de lujo
Edición 2013

Editor: Dr. Guido Perona Miguel de Priego y Dr. Jorge Luís Castillo Cevallos
Editado a todo color
Tamaño: 23 x 16 cm
Más de 260 páginas
Edición 2012

Editores: Juan Ramón Boj, Montserrat Catalá, Carlos García-Ballesta, Asunción Mendoza y Paloma Planells
Más de 865 páginas a todo color
Encuadernación de lujo
Tamaño: 21 x 29,5 cm.
Reimpresión 2012



Autor: Dr. Pablo Echarri
Tamaño: 23 x 32 cm.
Más de 525 páginas
Encuadernación de lujo
Fotografías e ilustraciones a todo color
Edición 2009

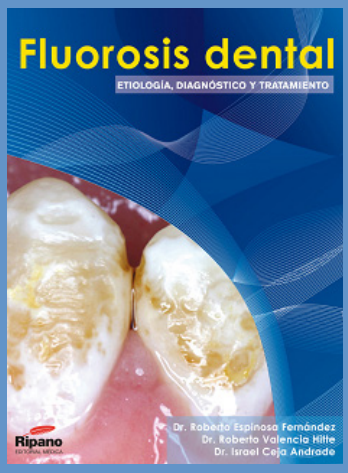

Autor: Dr. Roberto Espinosa Fernández, Dr. Roberto Valencia Hitte, Dr. Israel Ceja Andrade
Formato: 21 x 29 cm
Más de 200 páginas
Tapa dura, encuadernación de lujo
Edición 2011

Ripano
EDITORIAL MÉDICA

Ripano S.A. (Casa Matriz): Ronda del Caballero de la Mancha, 135 - 28034 Madrid (España)
Telf. (+34) 91 372 13 77 - Fax: (+34) 91 372 03 91 ripano@ripano.eu - www.ripano.eu

Ripano Perú (filial): Sr. Ricardo Leveau - Av. Lima 1155. Urb. Pando. 7ma. Etapa - San Miguel (Lima 32). Lima – Perú
Telefax: (+511) 6555132 - Cel: (+511) 991898040 ricardo@ripano.eu - www.ripano.pe

Ripano Ecuador (filial): Sr. José Albacura - Panamericana Norte, entrada a LLano Grande Conjunto Ciudad Alegría, Calle el Oro N4-391, local.Quito (Ecuador). Telf: (+593) 939526556 - e-mail: jose@ripano.eu

Ripano México (filial): Sr. Edgar Molina - Blvd. Adolfo Lopez Mateos Núm. 1384 1er piso Col. Santa María Nonoalco. C.P. 03910 - México D.F. Tel. (+55) 56112666 Fax. (+55) 56153688 - mexico@ripano.es - mexico@ripano.eu