

## Quiste dentígero en odontología. Reporte de caso

*Luís José Floriam,<sup>1</sup>*

*Marcelle Danelon,<sup>1</sup>*

*Vlamir Oliveira da Silva,<sup>1</sup>*

*Nayara Gonçalves Emerenciano,<sup>2</sup>*

*Liliana Carolina Báez-Quintero,<sup>1</sup>*

*Delsa Deise Macchetti Kanaan,<sup>1</sup>*

### Resumen

El quiste dentígero es definido como una lesión quística que involucra la corona de un diente incluido que está relacionada con la unión amelocementaria. Clínicamente se manifiesta por un aumento del volumen asintomático, siendo generalmente descubierto en un examen radiográfico de rutina o por la investigación de un diente no erupcionado. Radiográficamente presenta una lesión radiolúcida unilocular asociada a un diente incluido. Este estudio presenta un caso clínico de un paciente con quiste dentígero en la región posterior de la mandíbula, tratado quirúrgicamente por medio de enucleación y exodoncia de los dientes involucrados. Paciente de género masculino, de 9 años de edad, que compareció a la Clínica de

Odontología de la Universidad de Ribeirão Preto (UNAERP), Brasil, con queja de abultamiento inferior izquierdo de la cara y marcada asimetría facial, la radiografía panorámica y tomografía computarizada evidenciaron la presencia de un quiste dentígero extenso. Delante de este cuadro clínico y radiográfico, el plan de tratamiento establecido fue la enucleación del quiste para permitir la erupción de los dientes sucesores permanentes, seguido por la exodoncia de los elementos dentarios 74/75. El tratamiento quirúrgico se mostró rápido y resolutivo evidenciando que la elección del tratamiento debe ser cuidadosamente evaluado para cada caso.

**Palabras clave:** Quiste dentígero, mandíbula, odontopediatría, terapéutica.

<sup>1</sup> PhD, Universidad de Ribeirão Preto (UNAERP), Facultad de Odontología.

<sup>2</sup> Ms, Universidade Estadual Paulista (UNESP), Facultad de Odontología.

Relato de caso

## Cisto dentígero em odontologia. Relato de caso.

### Resumo

O cisto dentígero é definido como uma lesão cística envolvendo a coroa de um dente incluso, estando este ligado a junção amelocementária. Clinicamente manifesta-se pelo aumento de volume assintomático, sendo geralmente descoberto pelo exame radiográfico de rotina ou pela investigação de dente não erupcionado. Radiograficamente, se apresenta como uma lesão radiolúcida unilocular em torno de um dente incluso. Este estudo apresenta um caso clínico de um paciente com cisto dentígero em região posterior de mandíbula, tratado cirurgicamente por meio de enucleação e exodontia de dentes envolvidos. Paciente do gênero masculino, 9 anos de idade, compareceu a Clínica

de Odontopediatria da Universidade de Ribeirão Preto (UNAERP), Brasil, com queixa de abaulamento inferior esquerdo da face, com acentuada assimetria facial, cujo exame radiográfico panorâmico e tomografia computadorizada evidenciaram a presença de amplo cisto dentígero. Diante do quadro clínico e radiográfico, o plano de tratamento instituído foi a enucleação do cisto, para permitir a erupção dos sucessores permanentes, seguido da exodontia dos elementos dentários 74/75. O tratamento cirúrgico se mostrou rápido e resolutivo, evidenciando que a escolha do tratamento deve ser cuidadosamente ponderada para cada caso.

**Palavras-chave:** Cisto dentígero, mandíbula, odontopediatria, terapêutica.

Case report

## Dantigerous cyst in dentistry. Case report.

### Abstract

The dentigerous cyst is defined as a cystic lesion involving the crown of an included tooth, which is attached to the cement enamel junction. Clinically it is manifested by asymptomatic increase in volume, and is usually discovered by routine radiographic examination or by investigation of non-erupted tooth. Radiographically, it presents as a unilocular radiolucent lesion around an

even tooth. This study presents a clinical case of a patient with a dentigerous cyst in the posterior region of the mandible, treated surgically by enucleation and exodontia of involved teeth. A 9-year-old male patient attended the Pediatric Dentistry Clinic of the University of Ribeirão Preto (UNAERP), Brazil, complaining of lower left bulging of the face, with marked facial asymmetry, whose panoramic radiographic examination and computed tomography evidenced the

presence of large dentigerous cyst. In view of the clinical and radiographic findings, the treatment plan was to enucleate the cyst to allow eruption of the permanent successors, followed by the exodontia of the dental elements 74/75. Surgical treatment

was fast and resolute, showing that the choice of treatment should be carefully weighted for each case.

**Key words:** Dentigerous cyst, mandible, pediatric dentistry, therapeutics.

## Introducción

El quiste dentígero (QD) es caracterizado como un quiste odontogénico asociado a la corona de un diente sin erupcionar, en el que la expansión del folículo dental permite el acumulo de líquido.<sup>1</sup> También conocido como quiste folicular y el segundo odontogénico más común de la mandíbula después del quiste radicular.<sup>2</sup> Se deriva de la alteración del epitelio reducido del esmalte después de la formación completa de la corona del diente, ocurriendo una acumulación de líquido entre el epitelio reducido del esmalte y la corona del diente. Otra alternativa para explicar la patogénesis del QD es que se puede desarrollar a partir de la proliferación y transformación quística de las células del epitelio presentes en la pared del tejido conjuntivo del folículo dentario, o incluso fuera del folículo, formando una cavidad quística única alrededor de la corona del diente.<sup>2,3</sup>

Histológicamente presenta una cápsula de tejido conjuntivo fibroso fijado débilmente, con pequeñas islas o cordones de epitelio odontogénico (sin embargo, el significado de estas islas es controversial, pues ellas también están presentes en folículos dentarios normales) e infiltrado inflamatorio mononuclear. El epitelio de revestimiento es en general del tipo pavimentoso estratificado no queratinizado con dos o más capas de células epiteliales cubicas, siendo

la interface epitelio-tejido conjuntivo plana.<sup>4</sup> Clínicamente y la mayoría de las veces, son asintomáticos, sin embargo, presentan potencial de crecer y causar expansión y resorción de la cortical.<sup>5</sup> Dolor e incomodidad no están presentes generalmente, a menos que el quiste este infectado secundariamente.<sup>6</sup> Radiográficamente se caracteriza por una imagen radiolúcida unilocular bien definida y un borde esclerótico asociado a la corona de un diente no erupcionado. En los quistes infectados y en aquellos de grandes dimensiones la imagen puede presentar respectivamente limites mal definidos y aspecto multilocular.<sup>6,7</sup> Algunas características radiográficas adicionales incluyen desplazamiento del canal mandibular, reabsorción de la pared de este canal, reabsorción radicular de dientes permanentes adyacentes y posibilidad de fractura patológica.

El diagnóstico clínico es difícil pues tiene un crecimiento lento y principalmente por no presentar sintomatología dolorosa en la mayoría de los casos y cuando son grandes, estos quistes pueden producir edema facial debido a la expansión de las corticales, además de obstaculizar la erupción de los dientes vecinos o incluso promover impactación de los mismos.<sup>8</sup> Se cree que la proliferación epitelial alrededor de una cavidad llena de líquido crece continuamente por presión osmótica durante un periodo extenso de tiempo en el cual el diente no erupciona.<sup>2,9</sup> En el caso

que esta presión sea eliminada y el diente erupcione el QD deja de ser una entidad patológica. Quistes múltiples o bilaterales también pueden estar asociados con síndromes, destacándose el síndrome de Maroteaux-Lamy y la displasia cleidocraniana.<sup>8</sup>

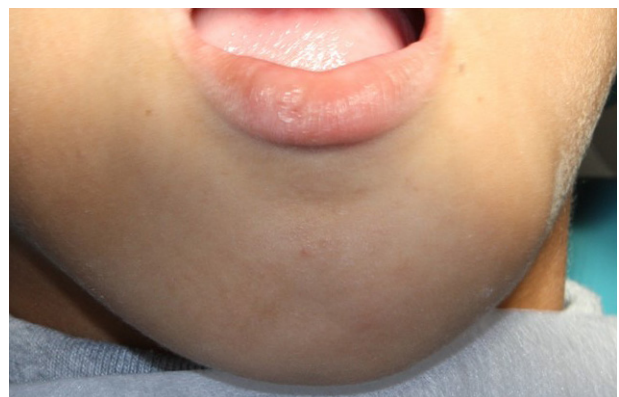
Los dientes más comúnmente afectados son los 3° molares, seguidos en orden de frecuencia por los caninos superiores, y raramente, los incisivos centrales superiores.<sup>10</sup> Presenta una prevalencia leve para el género masculino y son más probables de ocurrir durante la segunda y tercera década de vida, siendo que el porcentaje de pacientes portadores de este quiste en edades entre 6 y 7 años de edad es de apenas el 9%.<sup>11</sup> Los tratamientos incluyen la descompresión, la marsupialización y la enucleación.<sup>12</sup> En niños el tratamiento de los quistes puede ser realizado por remoción quirúrgica total o marsupialización.<sup>12,13</sup> De esta forma el tratamiento de elección podría ser definido en función del tamaño de la lesión así: lesión pequeña, se opta por la enucleación; lesión grande por la marsupialización o descompresión y si es necesario se realiza enucleación secundaria.<sup>14</sup> La aspiración de la lesión debe realizarse en todos los casos, pues grandes lesiones pueden ser tumores odontogénicos y no quistes como se espera, siendo la detección de líquido en el interior de la lesión un gran indicativo de quiste.<sup>15,16</sup> Si no se realiza tratamiento el QD puede causar fractura ósea patológica, impactación dental, asimetría, ameloblastoma y desarrollo de carcinoma de células escamosas y carcinoma mucoepidermoide.<sup>11</sup>

Así este estudio tuvo como objetivo relatar un caso clínico de un paciente con quiste dentígero en región posterior de la

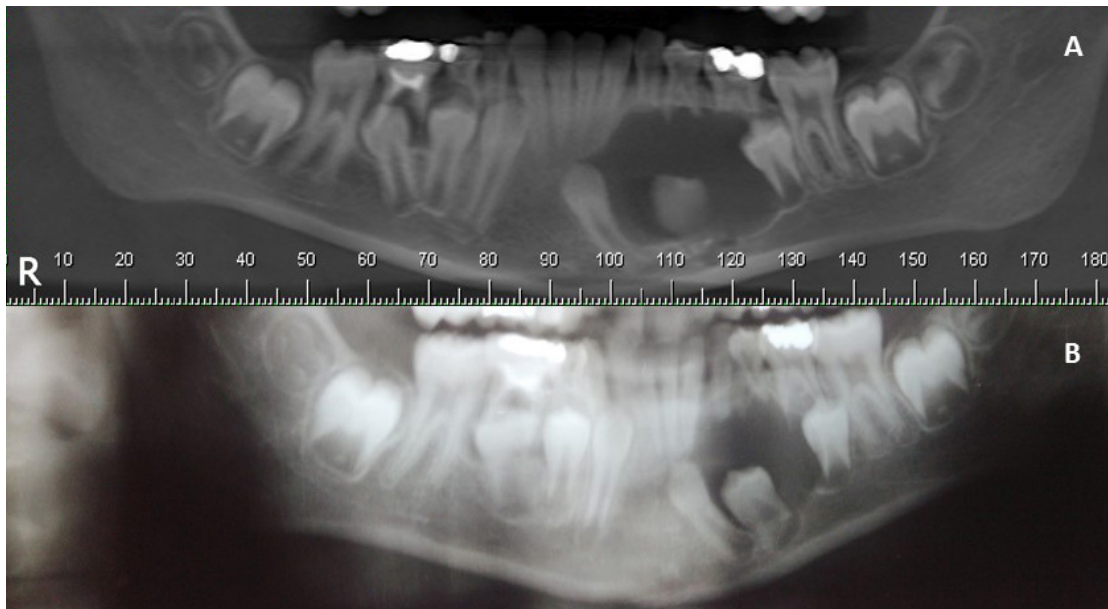
mandíbula, tratado quirúrgicamente por medio de enucleación y exodoncia de los dientes primarios involucrados.

### Descripción del Caso

Los padres, responsables por el paciente autorizaron previamente, a través del consentimiento informado, la realización del tratamiento, documentación y la subsecuente publicación del mismo. Paciente de género masculino, 9 años de edad, compareció a la Clínica de Odontopediatría de la Universidad de Ribeirão Preto-Unaerp, con queja de aumento volumétrico en el tercio inferior izquierdo de la cara, con marcada asimetría facial (Figura 1), en la radiografía panorámica y tomografía computarizada se evidenció la presencia de una imagen radiolúcida, unilocular, bien circunscrita y con borde esclerótico en la región del premolar inferior izquierdo, envolviendo la corona de los gérmenes dentales del 33, 34 y 35 (Figura 2). Con este cuadro clínico y radiográfico fue planteado como diagnóstico diferencial quiste dentígero, estableciendo como plan de tratamiento la enucleación del quiste para permitir la erupción de los sucesores permanentes.



**Figura 1.** Abultamiento inferior izquierdo de la cara, con marcada asimetría facial, asintomática.

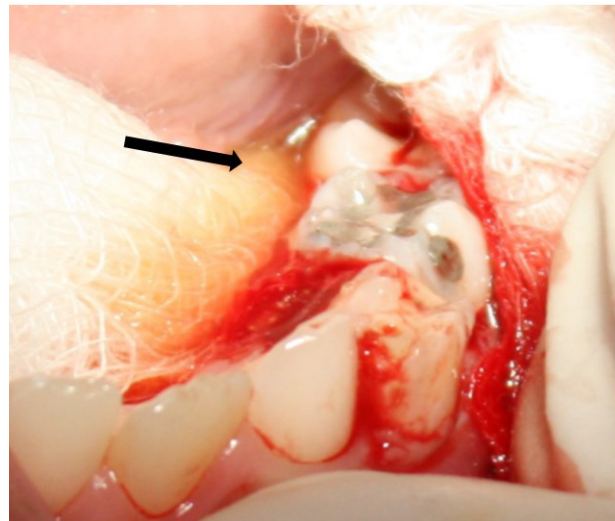


**Figura 2.** Examen radiográfico inicial A: Tomografía Computarizada. B: Radiografía Panorámica. Imagen radiolúcida, unilocular, circunscrita y margen esclerótica en la región de premolar inferior izquierdo, involucrando la corona de los gérmenes dentales de 33, 34 y 35.

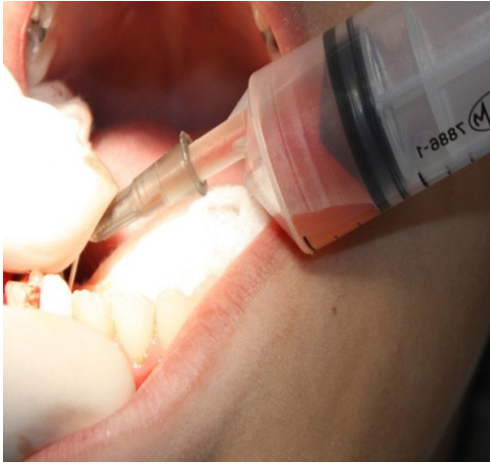Debido a la buena colaboración del niño en los periodos de consulta, se optó inicialmente por sesiones de adaptación para la cirugía, la cual fue realizada sobre anestesia local.

La cirugía fue hecha en ambiente estéril, se inició con anestesia del nervio alveolar inferior del lado izquierdo (bloqueo pterigomandibular), luego se procedió con la luxación de los elementos dentales 74 y 75, siendo posible observar inmediatamente la extravasación del líquido quístico (Figura 3 y 4), en seguida se hizo una punción del mismo, utilizando una jeringa descartable (Figura 4). Después se inició con la exodoncia de los dientes 74 y 75 (Figura 5) y curetaje superficial de la membrana quística, comunicándola con el medio bucal y manteniéndola en el interior de la cavidad, se irrigó abundantemente con solución de cloruro de sodio al 0,9% y se colocó gasa furacinada en la cavidad quirúrgica y sutura (Figura 6, Figura 7A y

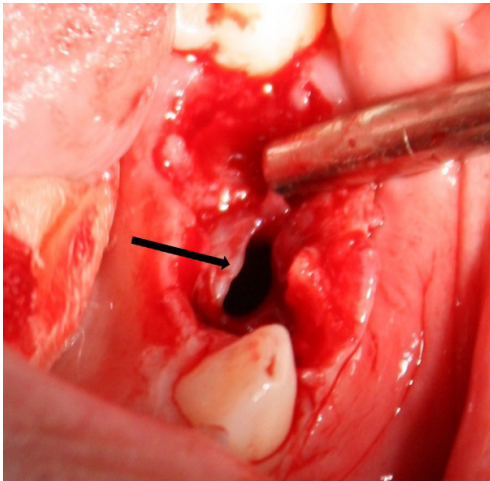
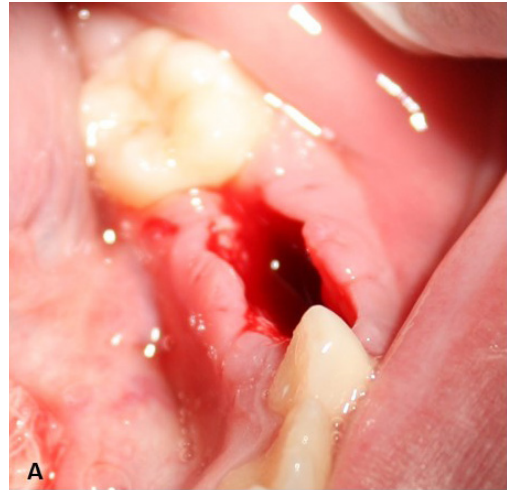
Figura 7B). El líquido y tejido de la cavidad quística fueron enviados para examen citopatológico e histopatológico para análisis en el departamento de Patología de la Universidad de Ribeirão Preto-UNAERP. Al examen citopatológico



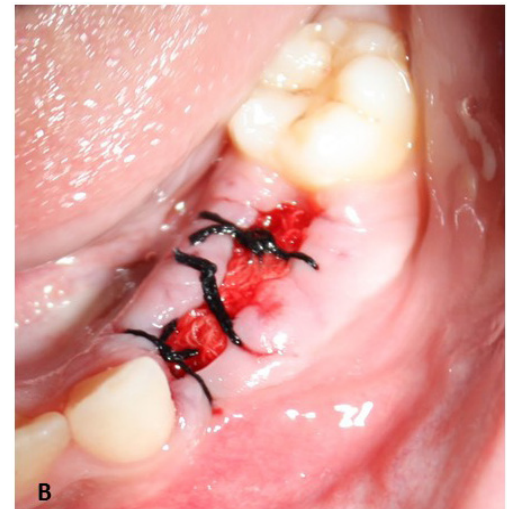
**Figura 3.** Luxación del diente 74 y 75. Extravasación inmediata del líquido quístico.



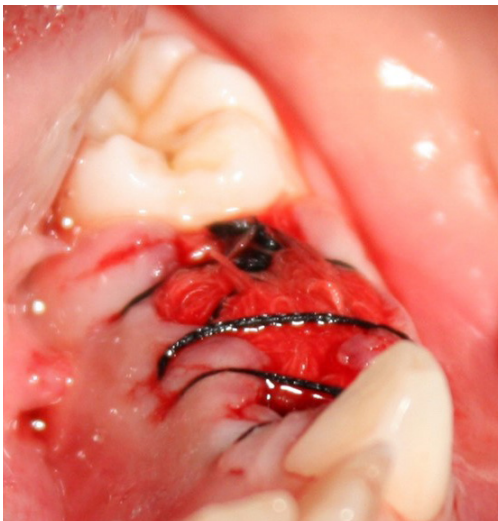
**Figura 4.** Aspiración del líquido quístico.



**Figura 5.** Exodoncia de los dientes 74 y 75. Membrana quística.

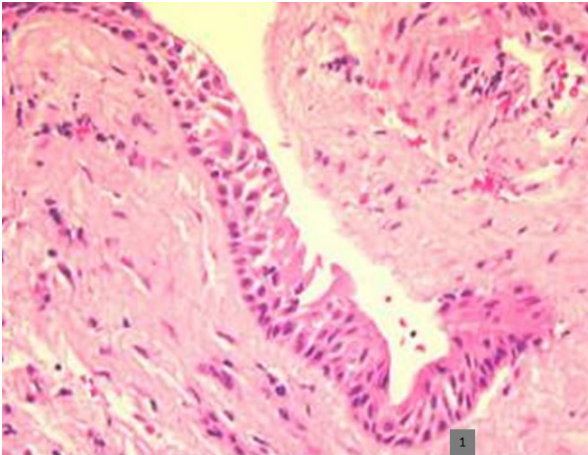


**Figura 7.** A: Cavity quística después de retirada la sutura en el pos-operatorio de 48 horas. B: Primer cambio de sutura en el pos-operatorio de 48 horas.



**Figura 6.** Cavity llena con gasa furacinada y sutura.

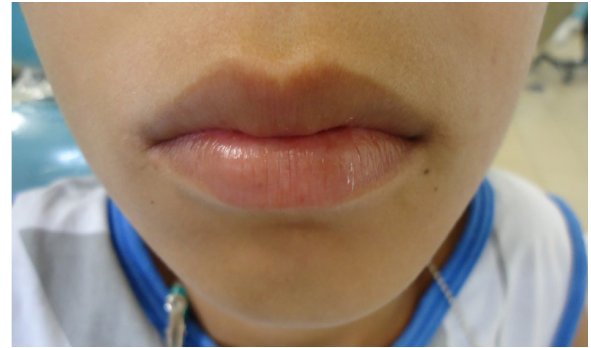fue observado material mucoide con abundancia de macrófagos. El análisis histopatológico evidenció que la pared quística estaba compuesta por tejido fibroso y tejido conjuntivo revestido por un epitelio estratificado escamoso no queratinizado (Figura 8). Estos hallazgos permitieron el diagnóstico definitivo de quiste dentígero teniendo en cuenta lo encontrado clínicamente y en la radiografía.



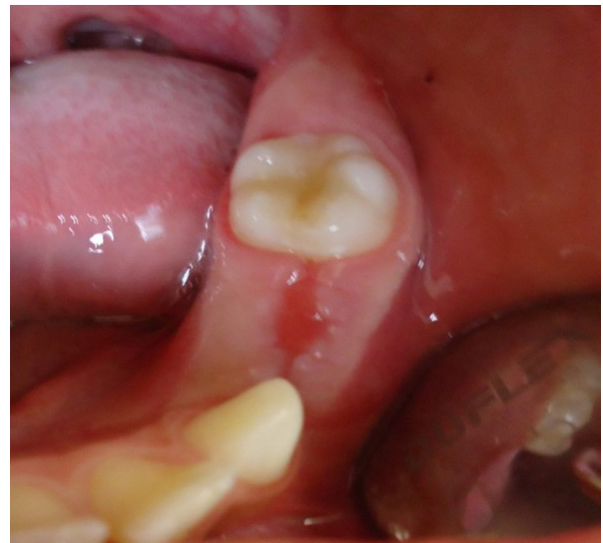**Figura 8:** Análisis histopatológico evidenciando la pared quística compuesta por tejido fibroso y tejido conjuntivo revestido por un epitelio estratificado escamoso no queratinizado (40x).

La gasa fue cambiada 3 veces, siendo el primer cambio realizado en el pos-operatorio de 48 horas (Figura 7 A e Figura 7B) y las otras dos respetándose el mismo periodo. En cada sesión se removió la sutura, se retiró la gasa anterior, en seguida se irrigaba abundantemente con solución de cloruro de sodio al 0,9% y se colocaba una gasa furacinada nueva en el interior de la cavidad quirúrgica. La finalidad de la gasa con furacin® fue obtener hemostasia, evitar la formación de hematomas y mantener la cavidad abierta al medio bucal, llevando a una cicatrización por segunda intención.

Después del cambio de la gasa la mamá del niño recibió instrucciones para realizar la limpieza diariamente en casa, con solución de cloruro de sodio al 0,9% en la cavidad quirúrgica, la cual se encontraba expuesta al medio bucal. Fue realizado el acompañamiento clínico semanal durante 1 mes, y después de este periodo el acompañamiento fue quincenal. Clínicamente, a los 60 días después del pos-operatorio, se verificó la

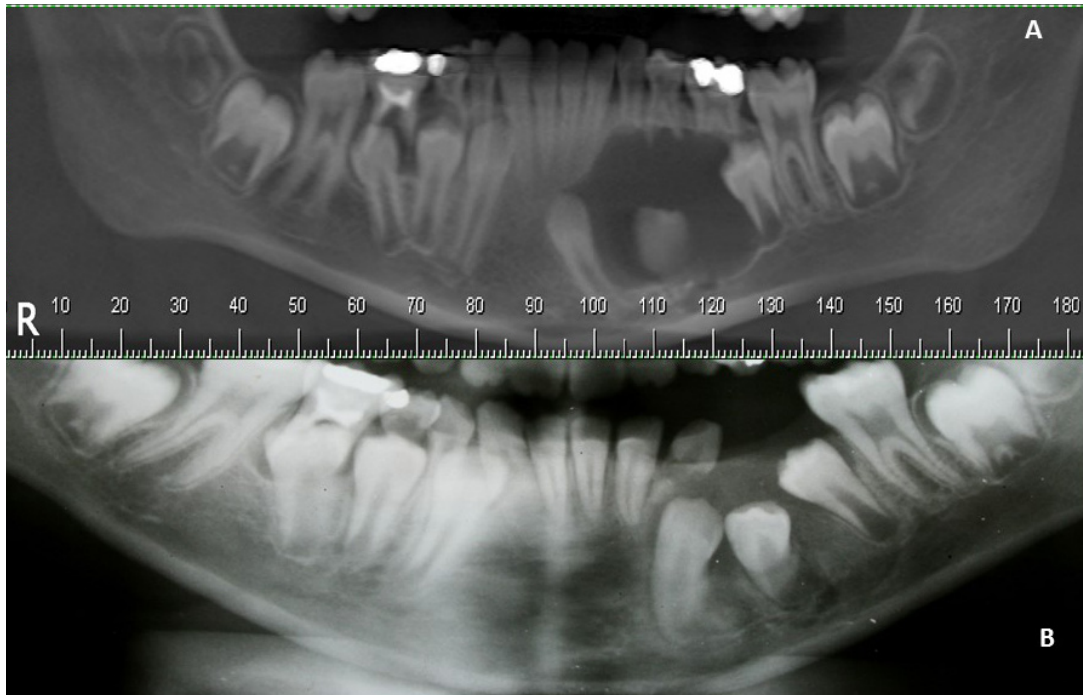


**Figura 9.** Vista frontal en la fase de observación de 2 meses.



**Figura 10.** Aspecto clínico después de 2 meses.

desaparición del aumento volumétrico en el tercio inferior izquierdo de la cara que causaba asimetría facial (Figura 9) y la mucosa gingival presentaba aspecto de normalidad, o sea de color rosado pálido y la mucosa alveolar adyacente roja, lisa y brillante (Figura 10). Después de cinco meses de realizada la cirugía se puede observar radiográficamente considerables movimientos de los gérmenes dentales involucrados (35, 34 e 33) en posición de erupción y neoformación ósea (Figura 11).



**Figura 11. A:** Tomografía computarizada. **B:** Radiografía panorámica. Pos-operatorio de 5 meses. Movimiento de los gérmenes dentales en posición de erupción y neoformación ósea.

## Discusión

Se define quiste como una cavidad patológica revestida por epitelio que encierra en su interior material fluido o semi-fluido. La separación del folículo de la corona de un diente incluido culmina con una formación quística denominada QD, por lo que de esta forma está asociado a una corona de un diente no erupcionado. Puede causar expansión de la cortical ósea y resultar en asimetría facial.<sup>11</sup> Radiográficamente se caracteriza en la mayoría de los casos como una zona radiolúcida unilocular bien definida y asintomática, que se descubre por los exámenes radiográficos.<sup>11</sup> Todos los hallazgos clínicos/radiográficos antes mencionados, fueron observados en el caso clínico en cuestión, lo que llevo a los autores a establecer como diagnóstico diferencial, inicialmente QD.

La literatura sugiere que el QD es de desarrollo,<sup>13,14</sup> sin embargo, informes

confirman la existencia de etiología inflamatoria para esta patología, la cual es resultante de un proceso inflamatorio o infeccioso del diente deciduo, antecesor del permanente afectado por la lesión,<sup>5,17</sup> no obstante, este cuadro clínico/ radiográfico no fue observado en el presente caso clínico. Ustner *et al.*<sup>18</sup> relató que el QD es un quiste odontogénico asociado a la corona de un diente permanente no erupcionado, presentándose con mayor ocurrencia en la mandíbula y en el género masculino y ocurre generalmente en las tres primeras décadas de vida. El presente caso clínico involucro un paciente de género masculino, con 9 años de edad, con presencia de quiste dentígero mandibular, en la región del premolar inferior izquierdo, lo cual impidió la erupción de los dientes permanentes involucrados, corroborando lo descrito por Ustner *et al.*<sup>18</sup>

La literatura resalta que las complicaciones clínicas pueden ser observadas en

pacientes afectados por esta patología, tales como, aumento de tamaño y expansión de la cortical ósea que provoca edema facial, alteración en el eje de erupción dental, desplazamiento de los dientes involucrados, impactación dental, movimiento dental y maloclusión, entre otras.<sup>19,20</sup> En el presente caso el paciente presenta expansión de la cortical vestibular en la región del diente 74 y 75, con asimetría facial, caracterizada por aumento volumétrico en el tercio inferior izquierdo de la cara. La patología alteró el eje de erupción de los dientes 33, 34 y 35 resultando en el desplazamiento e impactación dental, con gran pérdida ósea.

El QD, se manifiesta con lesión única o solitaria, como fue observado en el caso clínico. Lesiones múltiples son más frecuentes en pacientes que hacen uso de ciclosporina, afectados por displasia cleidocraneal y por el síndrome de Maroteaux-Lamy.<sup>17</sup> Similitudes clínicas y radiográficas son compartidas entre el QD y otras lesiones, luego el aspecto clínico y el radiográfico deben ser evaluados con precaución, pues el ameloblastoma unicístico y el tumor odontogénico queratocístico podrían ser erróneamente diagnosticados como QD, siendo el análisis histopatológico el que revelará la verdadera identidad de la lesión.<sup>2,8</sup>

La aspiración de la lesión debe ser hecha en todos los casos, pues grandes lesiones pueden ser tumores odontogénicos y no quistes como se espera, siendo la detección de líquido en el interior de la lesión un gran indicador de quiste.<sup>2,8,21</sup> El actual relato se trata de un quiste único y el diagnóstico definitivo fue de QD, el cual solo fue confirmado por el líquido quístico

aspirado (citopatología) y por el análisis histopatológico realizado, evidenciando la importancia de los dos exámenes complementarios para el diagnóstico definitivo. La literatura reporta casos en que hubo regresión espontánea de quiste dentígero,<sup>17</sup> sin embargo, esa condición es rara y el tratamiento a escoger debe ser direccionado de acuerdo con la extensión de la lesión. El tratamiento para el QD necesita de intervención quirúrgica y el índice de recidiva es bajo (3,7%), así posee pronóstico favorable.<sup>2</sup> La marsupialización del QD que involucra la dentición mixta es una opción que puede ayudar en la erupción del diente permanente sin generar complicaciones, por tratarse de una técnica conservadora y que apunta a la erupción espontánea del diente asociado a la lesión, siendo la marsupialización el tratamiento a ser escogido para niños,<sup>10,20</sup> no obstante, para el presente caso se optó por la intervención quirúrgica debido a las características de la lesión.

La técnica que se escogió consiste en anestesia del nervio alveolar inferior izquierdo, seguida de la exodoncia de los molares primarios involucrados (74 y 75), extravasación del líquido quístico, curetaje superficial de la cavidad quirúrgica, lavado abundante de la misma con solución de cloruro de sodio al 0,9% y posterior llenado de la cavidad con gasa furacinada seguida de sutura. Esta técnica quirúrgica empleada en el presente caso clínico, con la utilización de gasa furacinada llenando la cavidad quística y sus respectivos cambios, tuvo por finalidad mantener la cavidad abierta al medio bucal, llevando a una cicatrización por segunda intención. Además de eso, sus propiedades antifúngicas, antibacterianas y levemente antiinflamatorias auxilian en el control de una infección, por considerarse

del tratamiento de un paciente de 9 años de edad, donde pueden ocurrir dificultades en la higienización.

La indicación de tratamiento para casos de QD depende de la edad del paciente, tamaño de la lesión y de las estructuras adyacentes involucradas y de los daños que pueden surgir dependiendo del tratamiento escogido (marsupialización, técnica conservadora, enucleación y descompresión). A pesar que el caso clínico todavía se encuentra en observación, los hallazgos clínicos y radiográficos que evidencian neoformación ósea en la región y movimiento de los gérmenes dentales intra-óseos (33,34 y 35) en posición de erupción de los mismos, permite concluir que la técnica quirúrgica escogida para este caso mostró ser un procedimiento seguro y eficaz

## Conclusiones

La elección del tratamiento para quistes dentígeros debe llevar en consideración factores como: tamaño de la lesión y proximidad de las estructuras anatómicas nobles. Así como, considerar la viabilidad de los dientes involucrados en la lesión.

La elección de un tratamiento conservador para un caso sin indicación puede generar frustraciones tanto por parte del paciente como del profesional. El tratamiento quirúrgico a través de la enucleación y exodoncia de los elementos involucrados mostró ser rápido y resolutivo, evidenciando que la elección del tratamiento debe ser cuidadosamente evaluada para cada caso.

## Referencias bibliográficas

1. Chang CH, Wu YC, Wu YH, Sun A, Cheng SJ, Chen HM. Significant association of high grade inflammation and thick lining epithelium with the increased number of Langerhans cells in dentigerous cysts. *J Formos Med Assoc* 2017; 116: 837-843.
2. Neville BW, Damm DD, Allen CM, Chi AC. *Odontogenic cysts and tumors*. In: *Oral and maxillofacial pathology*. 4th ed. St. Louis: Elsevier; 2016. p. 632e5.
3. Wu YH, Chang JYF, Chang HH, Chiang CP. Langerhans cells in dermoid cyst lining epithelium. *J Formos Med Assoc* 2016; 115: 57e8.
4. Allison JR, Garlington G. The Value of Cone Beam Computed Tomography in the Management of Dentigerous Cysts – A Review and Case Report. *Dent Update* 2017; 44: 182-184.
5. Mirhaidari S, Murthy A. Management of a Dentigerous Cyst in a Child with Robin Sequence. *Arch Plast Surg* 2017; 44: 434-438.
6. Friedrich RE, Scheuer HA, Zustin J. Inflammatory paradental cyst of the first molar (buccal bifurcation cyst) in a 6-year-old boy: case report with respect to immunohistochemical findings. *In Vivo* 2014; 28: 333-339.
7. Tsukamoto G, Sasaki A, Akiyama T, Ishikawa T, Kishimoto K, Nishiyama A, Matsumura T. A radiologic analysis of dentigerous cysts and odontogenic keratocysts associated with a mandibular third molar. *Oral Surg Oral Med Oral Pathol Oral Radiol Endod* 2001; 91: 743-747.
8. Khandeparker RV, Khandeparker PV, Virginkar A, Savant K. Bilateral Maxillary Dentigerous Cysts in a Nonsyndromic Child: A Rare Presentation and Review of the Literature. *Case Rep Dent* 2018; 15: 1-6.
9. Gulbranson SH, Wolfrey JD, Raines JM, McNally BP. Squamous cell carcinoma arising in a dentigerous cyst in a 16-month-old girl. *Otolaryngol Head Neck Surg* 2002; 127: 463-464.
10. Kirtaniya BC, Sachdev V, Singla A, Sharma AK. Marsupialization: a conservative approach for treating dentigerous cyst in children in the mixed dentition. *J Indian Soc Pedod Prev Dent* 2010; 28: 203-208.

11. Bhardwaj B, Sharma S, Chitlangia P, Agarwal P, Bhamboo A, Rastogi K Mandibular Dentigerous Cyst in a 10-Year-Old Child. *Int J Clin Pediatr Dent* 2016 9: 281-284.
12. Moturi K, Puvvada D, Kotha PR. A Novel, Minimally Invasive Technique in the Management of a Large Cyst Involving the Maxilla in a Child: A Case Report. *Cureus* 2018 18; 10: e2503.
13. Shand JM, Heggie AA. Cysts of the jaws and advances in the diagnosis and management of nevoid Basal cell carcinoma syndrome. *Oral Maxillofac Surg Clin North Am* 2005; 17: 403-414.
14. Batra J, Attresh G, Garg B, Goel M. Decompression as a Treatment of Odontogenic Cystic Lesions in Children. *J Oral Maxillofac Surg* 2015; 73: 1667.
15. Bravo M, White D, Miles L, Cotton R. Adenomatoid odontogenic tumor mimicking a dentigerous cyst. *Int J Pediatr Otorhinolaryngol* 2005; 69: 1685-1688.
16. Delbem AC, Cunha RF, Afonso RL, Bianco KG, Idem AP. Dentigerous cysts in primary dentition: report of 2 cases. *Pediatr Dent* 2006; 28: 269-272.
17. Allais M, Maurette E, Haiter M. Tratamiento de quiste dentígero bilateral mandibular por medio de dos tipos de tratamientos: Relato de caso clínico y comparación entre las técnicas. *Acta Odontol Venez* 2007; 45: 109-112.
18. Ustner E, fitoz S, Atasoy C, Erden I, Akyar S. Bilateral maxillary dentigerous cysts: a case report. *Oral Surg Oral Med Pathol Oral Radiol Endod* 2003; 95: 632-635.
19. Yao L, Xu X, Ren M, Liu D, Ni Z, Lin F. Inflammatory dentigerous cyst of mandibular first premolar associated with endodontically treated primary first molar: a rare case report. *Eur J Paediatr Dent* 2015; 16: 201-204.
20. Taysi M, Ozden C, Cankaya AB, Yildirim S, Bilgic L. Conservative approach to a large dentigerous cyst in an 11-year-old patient. *J Istanbul Univ Fac Dent* 2016; 50: 51-56.
21. Edamatsu M, Kumamoto H, Ooya K, Echigo S. Apoptosis-related factors in the epithelial components of dental follicles and dentigerous cysts associated with impacted third molars of the mandible. *Oral Surg Oral Med Pathol Oral Radiol Endod* 2005; 99: 17-23.

---

Recibido: 11/11/2018

Aceptado: 24/01/2019

Correspondencia: Marcelle Danelon, correo: marcelledanelon@hotmail.com