

Lesión quística en un premolar superior relacionada con un molar primario pulpotomizado.

Maha N. Ibrahim,¹
Joseph E. Makzoumé,²
Richard R. Abboud,³
Maha H. Daou.⁴

Resumen

La pulpotomía es un tratamiento endodóncico frecuentemente realizado en niños. A pesar de que se trata de un procedimiento seguro, se han reportado efectos secundarios. **Caso clínico:** Un niño de 10 años de edad llegó para revisión dental. Los resultados de los rayos X mostraron una lesión radiolúcida por encima del segundo molar primario superior izquierdo, relacionada con el diente permanente. La extracción de los primeros y segundos molares primarios se realizó bajo anestesia local. La lesión quística se eliminó quirúrgicamente, y el análisis histopatológico mostró un quiste dentígero inflamatorio. Una cavidad

marsupialización fue creada para permitir la erupción de los premolares. Después de un año de seguimiento, el hueso se había regenerado totalmente y los premolares habían erupcionado completamente. **Conclusión:** Este caso resalta la necesidad de una supervisión regular de los dientes pulpotomizados, incluso si están asintomáticos, además de la fase de erupción de los dientes permanentes y primarios. La marsupialización del quiste dentígero permitió el tratamiento eficaz y la preservación del premolar involucrado.

Palabras clave: Quiste dentígero; dientes primarios; radiografía dental; odontología pediátrica; pulpotomía.

¹ Odontólogo, práctica privada, Residente de Saint-Joseph University, Beirut, Líbano.

² Decano, Odontólogo, MSc, PhD, Saint-Joseph University of Beirut, Facultad de Medicina Dental. Beirut, Líbano.

³ Odontólogo, práctica privada. Ex Director del Departamento de Radiología Maxilofacial, Saint-Joseph University of Beirut, Facultad de Medicina Dental. Beirut, Líbano.

⁴ Odontólogo. MSc, PhD, práctica privada, Departamento de Odontología Pediátrica, Director de Investigación, Saint-Joseph University of Beirut, Facultad de Medicina Dental. Beirut, Líbano.

Relato de um caso

Lesão cística num pré-molar superior relacionada com um molar decíduo pulpotomizado.

Resumo

A pulpotomia é um tratamento endodôntico frequentemente realizado em crianças. Ainda que seja um procedimento seguro, efeitos colaterais foram reportados. **Relato de caso:** Um menino de 10 anos veio para um check-up dentário. Os resultados da radiografia mostraram uma lesão radiolúcida acima do segundo molar superior esquerdo, relacionada com o dente permanente. A extração dos primeiros e segundos molares decíduos foi realizada sob anestesia local. A lesão cística foi removida cirurgicamente e a análise histopatológica revelou um cisto dentígero inflamado. Uma cavidade marsupialização foi criada para permitir a erupção dos pré-molares. Depois

de um ano de acompanhamento, o osso encontrava-se completamente regenerado e os pré-molares tinham erupcionado completamente. **Conclusão:** Este relato de caso destaca a necessidade de uma supervisão regular dos dentes pulpotomizados, mesmo se estes são assintomáticos, tal como acontece na fase de erupção dos dentes permanentes e decíduos. A marsupialização do cisto dentígero proporcionou um tratamento eficaz e permitiu a preservação do pré-molar envolvido.

Palavras chaves: Cisto dentígero; dente decíduo; radiografia dentária; odontologia pediátrica; pulpotomia.

Case report

Cystic lesion on an upper premolar related to pulpotomized primary molar.

Abstract

Pulpotomy is a frequent endodontic treatment performed in children. Even though it is a safe procedure, side effects have been reported. **Case Report:** A 10-year-old boy came for a dental checkup. X-ray findings showed a radiolucent lesion above the maxillary second deciduous left molar, related to the permanent tooth. Extraction of the first and second deciduous molars was realized under local anesthesia. The cystic lesion was removed surgically, and histo-pathological analysis showed an inflammatory dentigerous cyst. A marsupialization cavity was

created to allow eruption of the premolars. After a one-year follow-up, the bone had completely regenerated, and premolars had completely erupted. **Conclusion:** This case report highlights the need for regular supervision of pulp treated teeth, even if they are asymptomatic, as well as eruption phase of permanent and deciduous teeth. Marsupialization of the dentigerous cyst provided effective treatment and allowed preservation of the involved premolar.

Key words: Dentigerous cyst; deciduous tooth; dental radiography; pediatric dentistry; pulpotomy.

Introducción

La preservación de los dientes permanentes y primarios en buen estado de salud sigue siendo el objetivo fundamental de la odontología. Varias medidas terapéuticas se definen en función del daño y de la implicación patológica del tejido de la pulpa dental.¹ La pulpotomía se realiza para el tratamiento de pulpas en dientes cariados asintomáticos o con dolor transitorio, sin signos de patología perirradicular.² Aunque es uno de los procedimientos clínicos más ampliamente aceptados, efectos secundarios han sido detectados, como malposición, retraso en la erupción, defectos en el esmalte, decoloración, daños en la dentición permanente y formación de quistes.^{1,2} Estos quistes pueden alcanzar un tamaño considerable con mínimo o ningún síntoma. Por lo tanto, la detección temprana y la eliminación de los quistes es imprescindible para reducir la morbilidad y otras consecuencias.³

La frecuencia de los quistes dentígeros en niños es baja (de 4% a 9%).⁴ Los tipos de quistes dentígeros son quistes del desarrollo y quistes inflamatorios.⁵ El quiste del desarrollo encierra la corona de un diente no erupcionado en la unión cemento-esmalte y se llama "diente en un quiste".³ En la radiografía, la lesión tiene un borde esclerótico bien definido y una radiolucidez unilocular bien demarcada alrededor de la corona.⁶ Los dientes más comúnmente asociados con este caso son los terceros molares inferiores, los caninos superiores, los premolares inferiores, y en casos raros, los terceros molares superiores, los premolares superiores y los incisivos.⁷ Se descubre frecuentemente cuando se toman radiografías para investigar un fallo en la erupción de un diente, un diente faltante o una desalineación.⁷ El quiste

inflamatorio progresa desde el ápice de la raíz del diente primario hasta el desarrollo del quiste dentígero alrededor del diente permanente no erupcionado. Se presenta con frecuencia durante la primera y segunda década de la vida (período de dentición mixta), más en niños que en niñas, y más en la mandíbula que en el maxilar.⁶ En la radiografía, el quiste se ve como una radiolucidez unilocular pericoronaria adherida a la unión cemento-esmalte del diente impactado y como continuidad de la lámina dura del diente primario.⁶

Si las lesiones quísticas no se diagnostican tempranamente, podrían crear muchas complicaciones tales como el desplazamiento del diente sucesor involucrado, dilaceraciones de las raíces y destrucción del hueso. Cuanto antes se detecten, menos serán los efectos dañinos en la unidad de germen permanente/diente primario, ya que la falta de signos clínicos no significa siempre éxito terapéutico.⁸

Este caso clínico describe un caso raro de quiste dentígero inflamatorio de un premolar superior no erupcionado asociado con un molar primario pulpotomizado junto con sus manifestaciones y manejo.

Caso clínico

Un niño de 10 años de edad fue remitido al Departamento de Odontología Pediátrica de la Universidad Saint-Joseph para revisión. El examen intraoral mostró dentición mixta y una corona de metal preformada en el segundo molar primario superior izquierdo (Figura 1). El estado de salud sistémico del paciente era normal, su historial médico no reflejaba antecedentes relevantes.

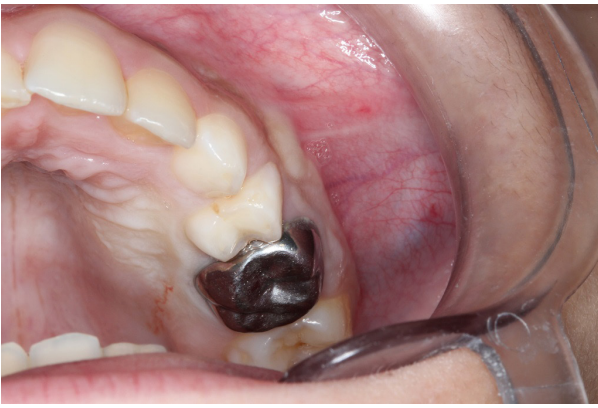

Figura 1: Imagen intraoral del segundo molar primario con una corona de acero inoxidable en la primera visita.

La radiografía panorámica reveló un desarrollo asimétrico de los premolares superiores. No faltaba ningún diente primario o permanente (Figura 2).

En el lado superior izquierdo, una radiografía digital retroalveolar mostró una pérdida de hueso muy grande y una lesión radiolúcida apical al segundo molar primario, relacionada con el diente permanente (Figura 3). Las imágenes obtenidas con la tomografía computarizada de haz cónico (CBCT) mostraron una lesión unilocular con bordes bien definidos, situada entre las raíces de los segundo molar primario y debajo

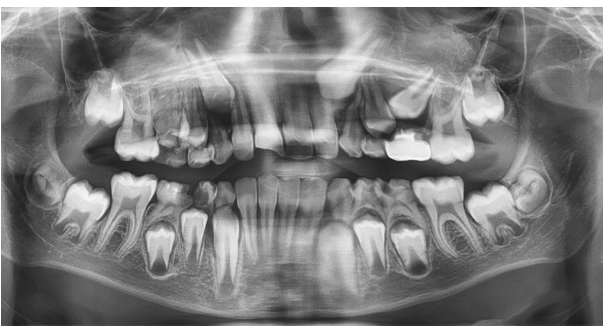

Figura 2: Imagen de una radiografía panorámica. Se observa una zona radiolúcida entre el segundo molar primario en el maxilar izquierdo y el segundo premolar no erupcionado.

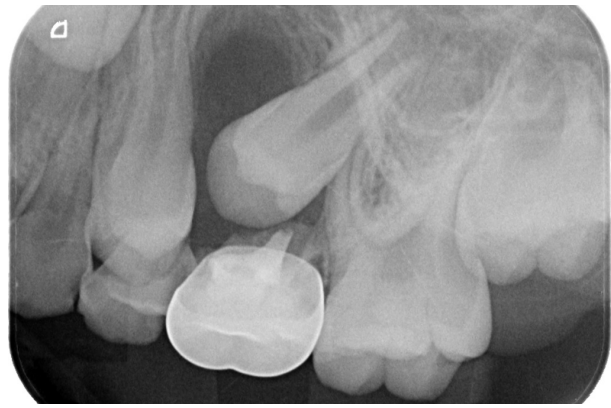


Figura 3: Radiografía retroalveolar que muestra una gran área radiolúcida con un borde claro inmediatamente debajo del segundo molar primario relacionado con el segundo premolar.

de la corona del diente permanente, y un adelgazamiento del hueso cortical vestibular y palatal en vista sagital (Figuras 4 y 5). En este caso clínico, ya que la pulpotomía del molar primario se realizó en una clínica privada, no se disponía de información sobre los materiales utilizados y no se podía formarse una opinión sobre esta cuestión. Se hizo una consulta ortodóncica y quirúrgica para establecer un plan de tratamiento. No era necesario mantener un ritmo de ortodoncia ya que el premolar permanente estaba casi erupcionado. El consentimiento de los padres del paciente y la aprobación del comité de ética de la Universidad San José fueron pedido antes del procedimiento.

La extracción de los primeros y segundos molares primarios izquierdos se realizó bajo anestesia local (Figuras 6 y 7). Una cavidad marsupialización fue creada para permitir la erupción natural de los primeros y segundos premolares aliviando la presión intraquística (Figura 8). Se completó la ablación de la lesión quística y se colocó un paquete periodontal sobre la cavidad. Durante el procedimiento, se realizaron biopsias líquidas y del quiste.

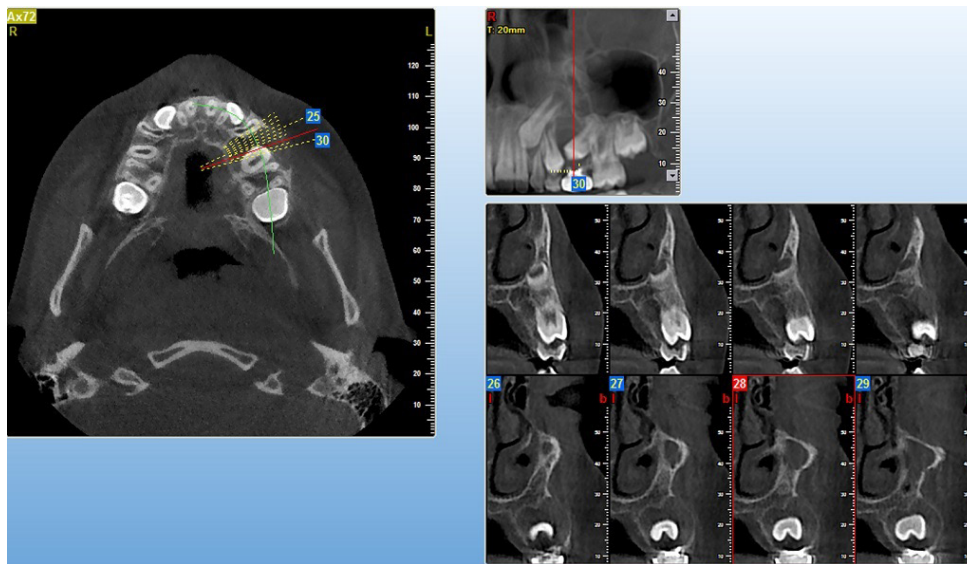


Figura 4: Imagen del CBCT. Se detectó un hallazgo parecido a un quiste con un adelgazamiento del hueso cortical vestibular y palatal (en vista sagital).

Después de la cirugía dental, se les dieron recomendaciones a los padres y se le recetó un tratamiento antibiótico por una semana (Amoxicilina 250 mg/5 ml dos veces al día). El análisis histopatológico mostró un quiste dentígero inflamatorio (Figura 9).

Durante el período de seguimiento postoperatorio de dos meses, los signos de curación del hueso fueron percibidos por radiografía (Figura 10). Clínicamente,

el primer premolar había entrado en erupción normal. Después de cuatro meses de seguimiento, se observaron una cicatrización ósea más importante y la erupción parcial del segundo premolar (Figura 11). Después de un año de seguimiento, el hueso se había regenerado completamente y ambos premolares superiores izquierda se habían erupcionado en posiciones normales (Figuras 12 y 13).

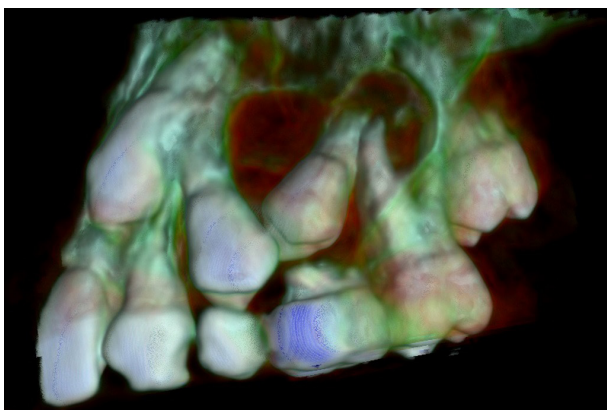


Figura 5: Análisis del CBCT combinado con la fotografía en 3D.

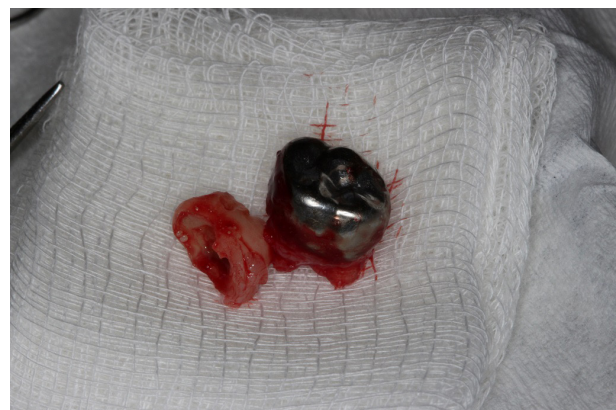

Figura 6: Primer y segundo molar primario extraídos.

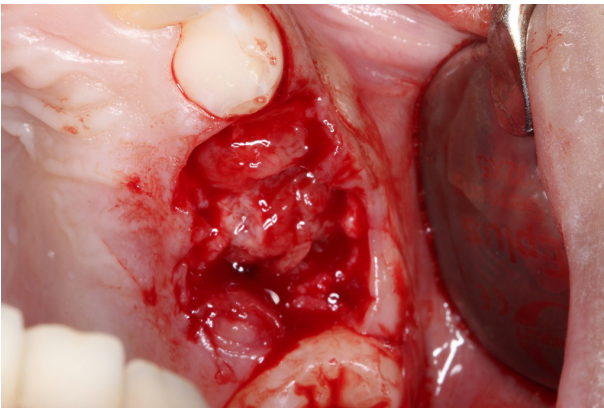


Figura 7: Imagen intraoral del quiste después de la extracción de los dientes primarios.

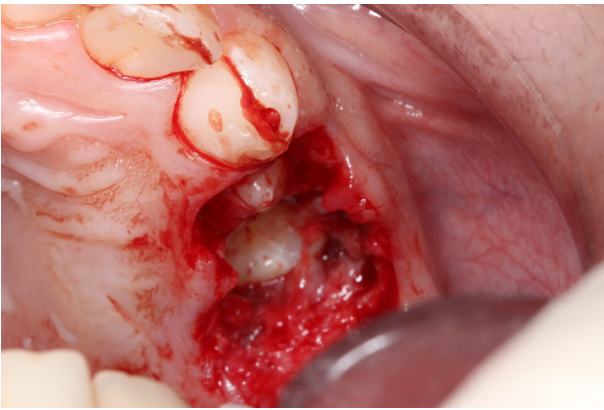


Figura 8: Imagen intraoral de los dientes permanentes después de la excisión de la lesión quística.

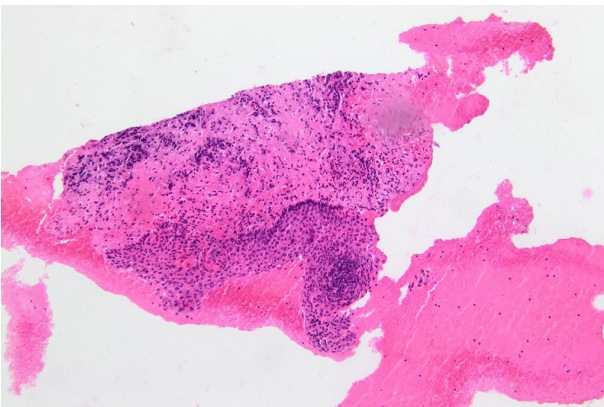


Figura 9: Imagen histopatológica de la pared del quiste cubierta de un epitelio escamoso estratificado y de tejidos granulares acompañados por la infiltración de leucocitos polimorfonucleares.

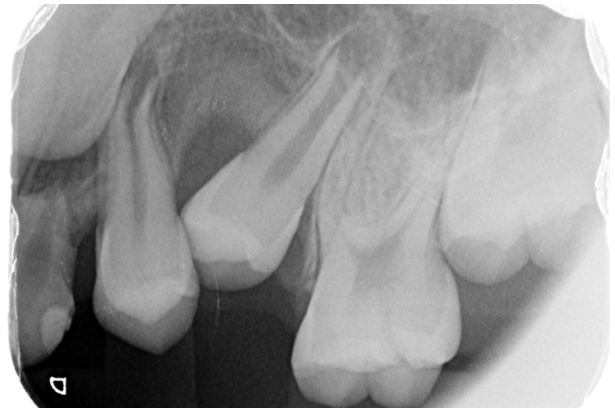

Figura 10: Radiografía retroalveolar mostrando, después de 2 meses, la curación del hueso y la erupción parcial de los premolares permanentes.

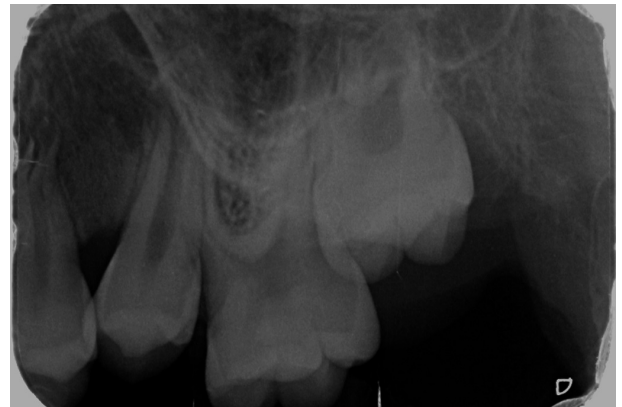

Figura 11: Radiografía retroalveolar después de 4 meses.

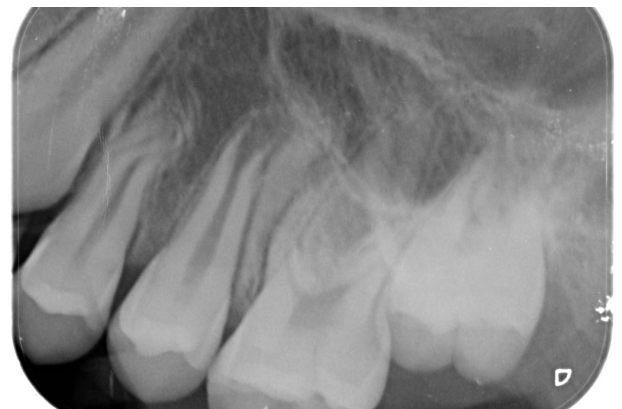

Figura 12: Radiografía retroalveolar después de 1 año.

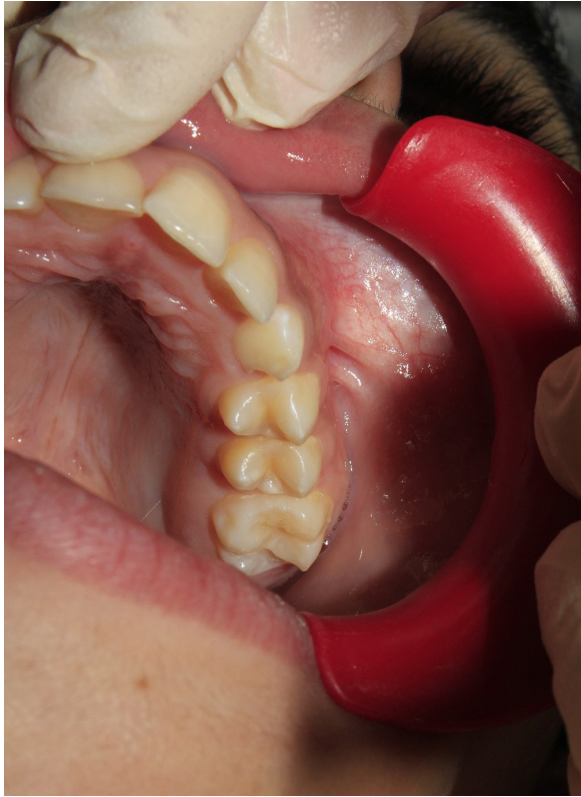

Figura 13: Imagen intraoral de los premolares superiores izquierdos en la visita después de 1 año.

Discusión

La frecuencia de los quistes dentígeros en niños es baja⁴ y es más común para las edades de 20s y 30s.⁵ El quiste dentígero de tipo inflamatorio se encuentra sólo en el período de dentición mixta y está, principalmente, asociado con un diente primario infectado. Generalmente, se trata de premolares inferiores.¹² En este caso clínico, el paciente tenía 10 años y el quiste afectó un premolar superior. Radiografías panorámicas y periapicales convencionales son generalmente suficientes para detectar la lesión quística, pero pueden fallar en delimitar su dimensión total. Por lo tanto, es importante utilizar técnicas de imagen más avanzadas como el CBCT, especial-

mente en lesiones extensas. La formación de imágenes en CBCT proporciona información más precisa sobre el tamaño de la lesión y su relación con las estructuras anatómicas adyacentes.¹³

La relación entre la inflamación prolongada de un diente primario y el desarrollo de las lesiones quísticas en la región perirradicular se ha analizado en muchos informes.^{7,14} Estas lesiones son frecuentes y el diagnóstico diferencial entre ellos es importante para planificar un tratamiento adecuado.¹⁵ En el presente caso, el diagnóstico diferencial incluye queratoquiste odontogénico, ameloblastoma unikuístico y quiste radicular. Es importante examinar conjuntamente los hallazgos clínicos, radiológicos, histológicos para llegar a un diagnóstico final.¹⁵ Por eso, estos quistes deben ser diagnosticados lo más pronto posible ya que pueden estar relacionados con muchos riesgos. Pueden alcanzar un tamaño considerable con mínimo o ningún síntoma. Si estas lesiones quísticas no se diagnostican tempranamente, pueden crear muchas complicaciones como el desplazamiento del sucesor, las dilaceraciones radiculares y la destrucción de hueso.⁸

La pulpotomía es el tratamiento endodóncico más frecuentemente realizado en niños. A pesar de que es un procedimiento seguro, es también el más controvertido.⁹ Por eso, el diagnóstico preciso del estado de la pulpa y los materiales y las técnicas adecuadas son esenciales para el éxito de la pulpotomía. Si existen algunas dudas acerca de la condición de la pulpa, la pulpectomía o la extracción deben ser consideradas.² Además, se debe hacer un examen radiográfico postoperatorio perió-

dico y un seguimiento regular de los casos tratados, porque los materiales como el óxido de zinc eugenol utilizados para la pulpotomía han sido mencionados como factores que estimulan potencialmente el crecimiento rápido de quistes. Por otra parte, la ausencia de síntomas clínicos no significa que el diente pulpotomizado está sano.^{10,11}

Las modalidades de tratamiento de quistes van generalmente de la enucleación del quiste con la extracción del diente afectado, a la marsupialización. El enfoque de tratamiento conservador que no implica sacrificar el diente permanente no erupcionado es la opción preferida en caso de dentición mixta o cuando dicho diente tiene un potencial eruptivo, de acuerdo con la angulación, la posición y el grado de formación radicular.¹⁶ En este caso clínico, se observó una curación más rápida de la lesión porque la cavidad accesoria fue creada por la extracción de los dientes primarios involucrados y porque los niños tienen una mejor capacidad que los adultos para regenerar hueso.¹⁷ Se sugiere el período de 3 meses después de la marsupialización como el momento crítico

para decidirse a hacer un tratamiento adicional para estimular la erupción de los dientes: la extracción del diente o la tracción ortodóncica.⁴ Sin embargo, se recomienda la erradicación total del quiste cuando el diente permanente está severamente dañado y está irremediamente desplazado, o cuando se diagnostica un potencial carcinomatoso.¹²

Conclusión

Este caso resalta la necesidad de una supervisión regular de los dientes pulpotomizados, incluso si son asintomáticos, además de la fase de erupción de los dientes permanentes y primarios. Además, el caso muestra la importancia del seguimiento y de las radiografías regulares en odontología pediátrica, incluso en pacientes asintomáticos. El uso de diferentes tipos de radiografías (panorámica, retroalveolar y CBCT) en odontología pediátrica puede ser necesario en el proceso diagnóstico temprano de las lesiones quísticas. Entonces, como se demuestra en este caso, se puede salvar dientes permanentes con un diagnóstico y un tratamiento conservador.

Referencias bibliográficas

1. Bhandari SK, Anita, Prajapati U. Root canal obturation of primary teeth: Disposable injection technique. *J Indian Soc Pedod Prev Dent.* 2012; 30: 13-8.
2. Parisay I, Ghoddusi J, Forghani M. A review on vital pulp therapy in primary teeth. *Iran Endod J.* 2015; 10: 6-15
3. Passi S, Gauba K, Agnihotri A, Sharma R. Dentigerous cyst in primary dentition: a case report. *J Indian Soc Pedod Prev Dent.* 2008; 26: 168-170.
4. Deboni MCZ, Brozoski MA, Traina AA, Acay RR, Naclério-Homem M da G. Surgical management of dentigerous cyst and keratocystic odontogenic tumor in children: a conservative approach and 7-year follow-up. *J Appl Oral Sci.* 2002; 20: 268-71.
5. Demiriz L, Misir AF, Gorur DI. Dentigerous cyst in a young child. *Eur J Dent.* 2015; 9: 599-602.
6. Jayam C, Mitra M, Bandlapalli A, Jana B. Aggressive dentigerous cyst with ectopic central incisor. *BMJ Case Rep.* 2014;2014:bcr2013201041. doi:10.1136/bcr-2013-201041

7. Asián-González E, Pereira-Maestre M, Conde-Fernández D, Vilchez I, Segura-Egea JJ, Gutiérrez-Pérez JL. Dentigerous cyst associated with a formocresol pulpotomized deciduous molar. *J Endod.* 2007; 33: 488-92.
8. Cleaton-Jones P, Duggal M, Parak M, William S, Setze S. Ferric sulphate and formocresol pulpotomies in baboon primary molars: histological responses. *Eur J Paediatr Dent.* 2002; 3: 121-5.
9. Sabbarini J, Mohamed A, Wahba N, El-Meligy O, Dean J. Comparison of Enamel Matrix Derivative Versus Formocresol as Pulpotomy Agents in the Primary Dentition. *J Endod.* 2008; 34 :284-7.
10. Sandhyarani, B, Noorani, H, Shivaprakash, PK, Dayanand AH. Fate of pulpectomized deciduous teeth: Bilateral odontogenic cyst? *Contemp Clin Dent* 2016; 7: 243-5.
11. Suresh R, Janardhanan M, Joseph AP, Vinodkumar RB, Peter S. A Rare Case of Dentigerous Cyst in a One Year Old Child: The Earliest Known Reported Occurrence. *Head Neck Pathol.* 2011; 5: 171-4.
12. Shetty RM, Dixit U. Dentigerous Cyst of Inflammatory Origin. *Int J Clin Pediatr Dent.* 2010; 3: 195-8.
13. Navarro BG, Jané Salas E, Olmo IT, I Muñoz AF, Juarez Escalona I, López-López J. Maxillary dentigerous cyst and supernumerary tooth. Is it a frequent association? *Oral Health Dent Manag* 2014; 13: 127-31
14. Toomarian L, Moshref M, Mirkarimi M, Lotfi A, Beheshti M. Radicular cyst associated with a primary first molar: A case report. *J Dent (Tehran)* 2011; 8: 213-7
15. Manekar VS, Chavan A, Wadde K, Dewalwar V. Cysts in Periradicular Region of Deciduous Molars in Mixed Dentition: Retrospective Study of Five Cases. *Int J Clin Pediatr Dent.* 2014; 7: 229-35.
16. Manor E, Kachko L, Puterman MB, Szabo G, Bodner L. Cystic Lesions of the Jaws - A Clinicopathological Study of 322 Cases and Review of the Literature. *Int J Med Sci.* 2011; 9: 20-6.
17. Kumar R, Singh RK, Pandey RK, Mohammad S, Ram H. Inflammatory dentigerous cyst in a ten-year-old child. *Natl J Maxillofac Surg.* 2012; 3: 80-3

Recibido: 02/02/2019

Aceptado: 16/05/2019

Correspondencia: Maha N. Ibrahim correo: maha.ibrahim8@gmail.com