

Importancia del manejo interdisciplinario de pacientes con Fisuras Labiopalatinas y Anemia de Blackfan Diamond. Reporte de caso: seguimiento a 2 años

*Cristhian Ariel Cisneros Hidalgo,¹
Gabriela Sotomayor Guaman,²
María del Pilar Bernal Pardo,³*

Resumen

Las fisuras labiopalatinas (FLP) son las malformaciones craneofaciales congénitas más comunes. La anemia de Diamond-Blackfan o anemia aneritroblástica es una hipoplasia congénita selectiva de la serie roja, asociada a alteraciones cardíacas, renales, malformaciones en manos, hipertelorismo y retraso en el crecimiento. La presentación de las FLP y pacientes con Anemia de Diamond-Blackfan es del 10.3%. **Objetivo:** Presentar un reporte de caso de un paciente de 12 años con anemia de Diamond-Blackfan y secuela de FLP de la Clínica Interdisciplinaria de LPH de la Pontificia Universidad Javeriana (Bogotá-Colombia) donde el abordaje interdisciplinario, el

manejo del comportamiento y el apoyo psicológico brindado a la familia fueron fundamentales para lograr la adherencia, clarificar el diagnóstico y obtener los resultados terapéuticos esperados. **Resultados:** se logró la adherencia al tratamiento y el éxito de éste en apoyo con otras especialidades, permitiendo un seguimiento de 2 años. **Conclusiones:** El manejo multidisciplinario e interdisciplinario con especialidades odontológicas, médicas, y de la salud en general para el manejo de pacientes con FLP y síndromes asociados, resulta importante para el éxito en el tratamiento.

Palabras claves: Anemia Blackfan Diamond, fisura labio palatina, manejo del comportamiento, adherencia al tratamiento, manejo interdisciplinario.

¹Especialista en Odontopediatría. Pontificia Universidad Javeriana. Bogotá, Colombia.

²Especialista en Odontopediatría. Pontificia Universidad Javeriana. Bogotá, Colombia.

³Estomatóloga Pediatra, Esp. Gerencia en Instituciones de Seguridad Social en Salud, Docente Posgrado de Odontopediatría. Pontificia Universidad Javeriana. Bogotá, Colombia.

Relato de um caso

Importância da abordagem interdisciplinar de paciente com Fissura Labiopalatina e Anemia de Blackfan Diamond: acompanhamento de dois anos.

Resumo

As fissura labiopalatina são as malformações craniofaciais congênitas mais comuns. A anemia do Diamante-Blackfan ou anemia aneritoblástica seletiva é uma hipoplasia congênita da série vermelha, associada com o coração, rim, malformações mãos, hipertelorismo e distúrbios retardo de crescimento. A apresentação de Fissura labiopalatina e pacientes com anemia do Diamante-Blackfan é de 10,3% dos casos. **Objetivo:** Apresentar um caso clínico de um paciente de 12 anos com anemia do Diamante-Blackfan e Fissura labiopalatina sequela do Interdisciplinar Clinic LPH da Pontificia Universidad Javeriana (Bogotá Colômbia), onde a abordagem interdisciplinar, gestão

de comportamento e apoio psicológico prestado aos família foram fundamentais para alcançar a adesão a esclarecer o diagnóstico e obter os resultados terapêuticos esperados. **Resultado:** a adesão ao tratamento e seu sucesso no apoio de outras especialidades de saúde alcançados. **Conclusões:** O tratamento multidisciplinar e interdisciplinar com especialidades odontológicas, médicas e de saúde em geral para o tratamento de pacientes com FLP e síndromes associadas, é importante para o sucesso do tratamento.

Palavras-chave: Diamond Blackfan anemia, fissura labiopalatina, gestão de comportamento, adesão ao tratamento, gestão interdisciplinar.

Case report

Importance interdisciplinary management of Diamond-Blackfan anemia and Cleft lip and palate sequel: Accompaniment of two years

Abstract

Cleft lip and palate (CLP) are the most common congenital craniofacial malformations. The Diamond-Blackfan anemia or congenital erythroblastic anemia is a selective red cell hypoplasia associated with heart, kidney, malformed hands, hypertelorism and stunted alterations. The presentation of Cleft lip and palate in

patients with Diamond-Blackfan anemia is 10.3% of cases. **Aim:** To present a case report of a patient of 12 years with Diamond-Blackfan anemia and Cleft lip and palate sequel from the Interdisciplinary Clinic LPH of the Pontificia Universidad Javeriana (Bogota Colombia) where the interdisciplinary approach, behavior management and psychological support provided to the family were instrumental

in achieving the expected therapeutic results. **Results:** Adherence to treatment and its success in supporting other health specialties during two years is slow. **Conclusions:** The multidisciplinary and interdisciplinary management with dental specialties, medical, and health in general for the management of patients with FLP

Introducción

La fisura labio palatina (FLP) es el defecto congénito más frecuente a nivel facial y puede presentarse con diferentes grados de complejidad y múltiples variaciones en el labio y/o paladar; involucrando en algunos casos, otras estructuras tanto del cráneo como de la cara.¹ Las alteraciones en el desarrollo normal de la cabeza durante la embriogénesis, se manifiestan clínicamente como malformaciones que afectan estructuras orofaciales y estructuras dentales y según el momento y el tiempo en que los factores teratogénicos actúen dentro de la cronología de la formación facial, el resultado será una fisura que afecte al labio y el reborde alveolar, una fisura palatina o la asociación de ambos, pudiendo formar parte de una malformación no sindrómica, que representa el 70% de los casos ó una malformación asociada a síndromes que representa el 30% de los mismos.²

La prevalencia mundial de FLP es de 1:700 nacidos vivos y la incidencia de este tipo de FLP en Colombia según el ENSAB IV (2013-2014) es de 1:1000 nacidos vivos.³ Existen diferencias raciales/étnicas en el riesgo de fisuras orales ya que los Asiáticos tienen el mayor riesgo (14:10.000 nacimientos), seguido por los blancos

and associated syndromes, it is important for successful treatment.

Key words: Diamond Blackfan anemia, cleft lip and palate, behavior management, adherence to treatment, interdisciplinary management.

(10:10.000 nacimientos) y Afroamericanos (4:10.000 nacimientos).^{1,3}

Se denomina anemia de Diamond-Blackfan (ADB) o anemia aneritoblástica a aquella anemia que se caracteriza por presentar una hipoplasia congénita selectiva de la serie roja, definida por macrocitosis, reticulocitopenia y disminución marcada o ausencia del compartimento eritroide en médula ósea, sin compromiso del resto de las series hematológicas. Su incidencia es de 4 a 5 casos por 1.000.000 nacidos vivos al año. Se considera a la ADB como una entidad clínica muy heterogénea en cuanto a su presentación y evolución, confirmándose en estos pacientes un mayor riesgo de desarrollar enfermedades, por lo cual los esfuerzos se han centrado en el trasplante de médula ósea y en la identificación de los defectos genéticos asociados.⁴

La incidencia reportada en Europa es de 5 a 7 casos por cada millón de nacimientos y 4.5 por millón de nacidos vivos en el Reino Unido y los Países Bajos con una relación de igual para ambos sexos. El registro de América del Norte de ABD, presenta 600 pacientes reconocidos en un periodo de 20 años. Alrededor del 90 % de los pacientes son diagnosticados durante el primer año de vida y un 35 % durante el primer mes, aunque se han descrito

casos en pacientes hasta los 6 años. 5 Algunos pacientes presentan anomalías congénitas concomitantes a ADB, como craneofaciales, alteraciones cardíacas, genitourinarias y en las extremidades superiores, bajo peso al nacer y retraso en el crecimiento. 6

Más de 200 mutaciones en genes asociadas a ADB se han catalogado en pacientes DBA y como resultado, el fenotipo también es altamente variable. La mayoría de los casos de DBA son esporádicos en la transmisión pero de penetrancia incompleta y expresividad variable. 7 La proteína ribosomal S19 (S19 RP) fue el primer gen mutado vinculado a ADB. Los estudios demuestran que la mutación del RPS-19 representa sólo el 20-25 % de los casos esporádicos y familiares. Las hendiduras orofaciales se observan en ADB asociados con mutaciones de RPS-19, aunque todavía no se sabe si existe una correlación entre el fenotipo de paladar fisurado y un genotipo específico. 5

Entre las características clínicas de estos pacientes se incluyen cabello claro, nariz puntiaguda, hipertelorismo, labio superior grueso, ojos almendrados, cabeza pequeña y mentón aumentado así como retraso del crecimiento (47 %). 4 Autores clásicos como Cathie *et al* en 1950 reportan anomalías del pulgar que se han descrito en 9-19 % de los pacientes y la severidad de las anomalías varía desde la hipoplasia de la eminencia tenar a la ausencia de la radio o el antebrazo, duplicaciones y pulgar bífido o trifalángico. 8 En cuanto a las manifestaciones orales la literatura es escasa reportando, gingivitis severa, múltiples lesiones cariosas y pobre cicatrización en sitios de reciente exodoncias. 9

Múltiples combinaciones de tratamiento se han empleado para los niños con ADB; las combinaciones terapéuticas incluyen transfusión de sangre, uso de corticosteroides, terapia de hierro, terapia interleucinas y trasplante alogénico de médula ósea. 5,9

La importancia de un manejo interdisciplinario en la atención de estos pacientes para clarificar los diagnósticos y el apoyo psicológico es de vital importancia para el éxito del tratamiento. Además, la adecuada relación de odontólogo – paciente – padre/cuidador y el manejo del comportamiento haciendo uso de las múltiples técnicas, hacen posible la adherencia, confianza, adaptación y por ende, reducir la tensión y ansiedad para facilitar la atención y dar curso al desarrollo de todo el plan de manejo establecido en el paciente que pueden impactar de forma positiva en la adherencia terapéutica en personas que presentan labio y/o paladar hendido. Técnicas de manejo del comportamiento tales como decir-mostrar-hacer, comunicación verbal-visual, distracción, refuerzo positivo, ayudas visuales, entre otras; son de gran ayuda para establecer una adecuada relación con el paciente y permitir generar confianza y adherencia al tratamiento. 10, 11

La adherencia al tratamiento es un problema frecuente al que los profesionales de la salud se enfrentan en la práctica clínica a diario, se acentúa en los pacientes crónicos y en los países subdesarrollados alcanza el 50 % de acuerdo a los informes aportados por la Organización Mundial de la Salud (OMS); institución que define la adherencia al tratamiento como «el grado en el que la conducta de un paciente, en relación con

su tratamiento, el seguimiento de una dieta o la modificación de hábitos de vida, se corresponde con las recomendaciones acordadas con el profesional sanitario». ¹¹ Debido a ello, las estrategias que se pueden aplicar y la importancia de incorporar a la familia como partícipe necesario; el apoyo, la compañía y la solidaridad de sus miembros será un factor fundamental para alcanzar los objetivos del tratamiento a largo plazo. ¹² La falta de adherencia al tratamiento genera grandes pérdidas en lo personal, lo familiar y lo social, lo que afecta la calidad de vida del paciente y de su entorno familiar. ¹³

Se debe hacer referencia y destacar la importancia de un diagnóstico oportuno, además de un tratamiento multidisciplinario, que cuente con apoyo de personal especializado en otras áreas como la psicología, que se verá reflejado en una buena evolución y calidad de vida de estos pacientes. ¹⁴ Desde este abordaje es posible identificar la riqueza de la relación terapéutica como un factor modulador de la adherencia a los tratamientos permitiendo la caracterización tanto de factores favorecedores de la adherencia así como posibles amenazas para la misma. ¹⁰

Reporte de caso

Paciente de sexo masculino de 12 años de edad de la ciudad de Bogotá, Colombia, cuyo motivo de consulta de la madre fue: "Vengo porque quiero corregir la posición de los dientes de mi hijo". El paciente presentaba antecedentes de Anemia Blackfan Diamond controlada, con secuela de LPH unilateral izquierda completa, cardiopatías congénitas

corregidas, actualmente asintomático y la madre refirió que hace un año estuvo en tratamiento en otra institución para mejorar la posición de los dientes con aparatología removible preconfeccionada tipo Trainer.

Al interrogatorio presentó los siguientes antecedentes personales: patológicos, Anemia Blackfan Diamond, Cardiopatías congénitas (CIA, CIV, DAP- Deficiencia válvula mitral), hipodactilia en la mano izquierda y pulgar trifalángico. Actualmente la displasia mitral con insuficiencia valvular ha evolucionado bien con mejoría de la insuficiencia mitral de severa a leve; hospitalarios, múltiples hospitalizaciones desde el nacimiento incluyendo Unidad de Cuidados Intensivos; quirúrgicos, a los 3 meses de edad, corrección de coartación aórtica y ligadura del ductus arterioso, banding pulmonar suelto que obligó a una segunda cirugía para cierre de comunicación interventricular grande y resección de membrana subaórtica, a los 7 meses operación de queilorrafia y palatorrafi a, a los 18 meses pulgarización del índice de la mano izquierda y de la mano derecha en el 2005. Última cirugía orquidopexia; hematológico, hasta junio de 2008 se habían realizado 70 transfusiones; alrededor de 1 mensual; en el 2011 se realizaron dos más y el último cuadro hemático de Mayo 13 del 2015 reportó una hemoglobina de 13.5 g/dL, con lo cual el hematólogo consideró que el niño ya estaba controlado; farmacológicos, factores de transferencia en uso hasta la actualidad; psicosociales, madre y paciente interesados con el tratamiento, pero de baja adherencia al tratamiento.

La madre refirió que el único antecedente familiar positivo es una prima en

segundo grado de consanguineidad con craneosinostosis.

En relación a los antecedentes odontológicos la madre refiere que en otra institución le realizaron restauraciones, profilaxis, uso de aparatología removable tipo Trainer pero por cambio de domicilio no volvió a los controles.

Sus hábitos de higiene oral han sido deficientes (cepillado con crema dental fluorada 1 vez al día y asistido por la madre pero sin utilizar seda dental)

En cuanto a los hábitos nutricionales, la madre refirió el consumo de una dieta rica en carbohidratos (harinas especialmente) y alta frecuencia de alimentos azucarados.

Al examen clínico extraoral se observó un paciente con tipo de cara mesoprosopo, perfil convexo, protrusión del mentón, proquelia inferior, tercio inferior aumentado (Figura 1), pabellones auriculares asimétricos (Figura 2), hipodactilia en la mano izquierda y pulgar trifalángico, aparente aducción del pie derecho con franca separación de primer y segundo dedo (Figura 3) y escoliosis y lordosis de su columna vertebral (Figura 4).

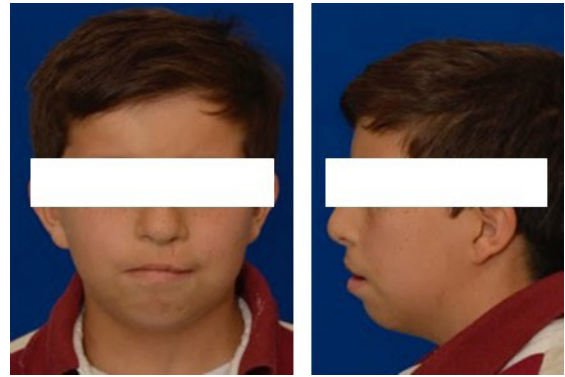


Figura 1. Fotos de frente y perfil.

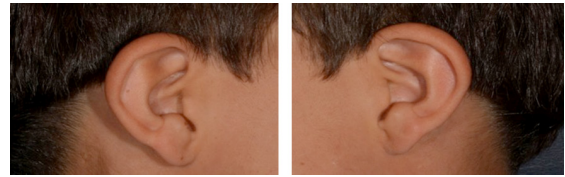

Figura 2. Pabellones auriculares asimétricos.

Al examen clínico intraoral, el paciente presentó una secuela de fisura labiopalatina unilateral izquierda completa, gingivitis simple no modificada generalizada, acúmulos de placa bacteriana, múltiples procesos cariosos activos y apiñamiento dental moderado superior e inferior, maloclusión clase II con mordida cruzada anterior y micrognatismo maxilar y mandibular, respiración mixta con predominio oral y deglución atípica por empuje lingual. (Figura 5).

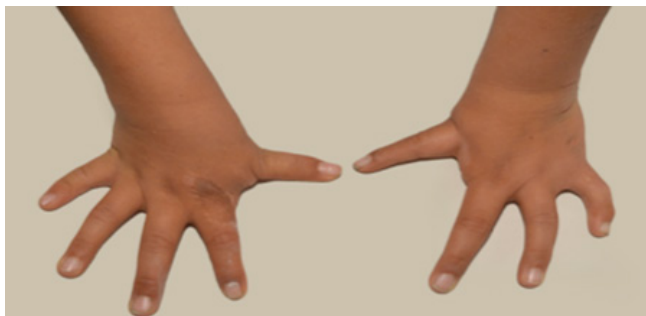
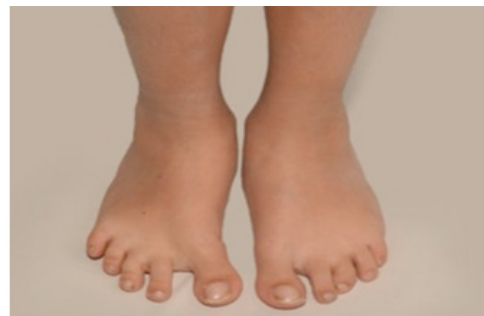

Figura 3. Alteraciones de manos y pies.



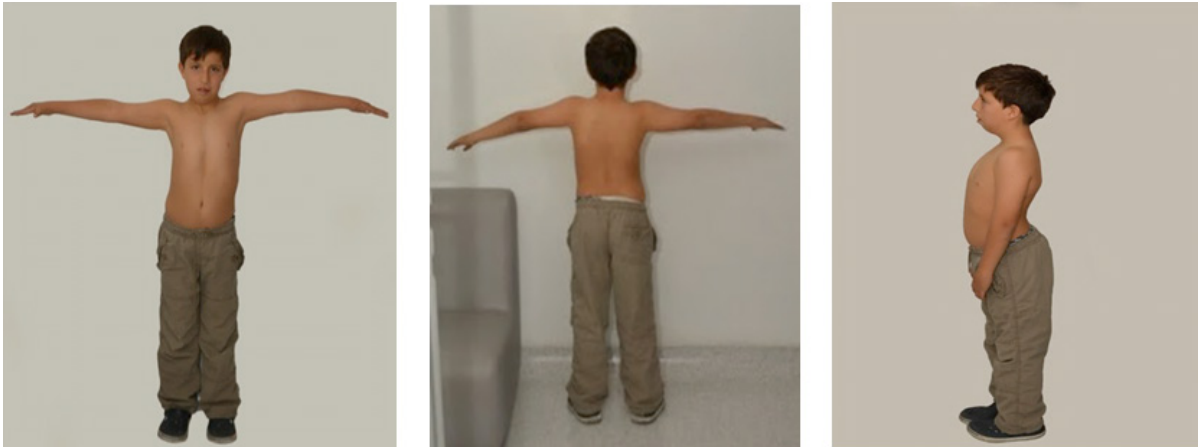


Figura 4. Alteraciones en columna vertebral.

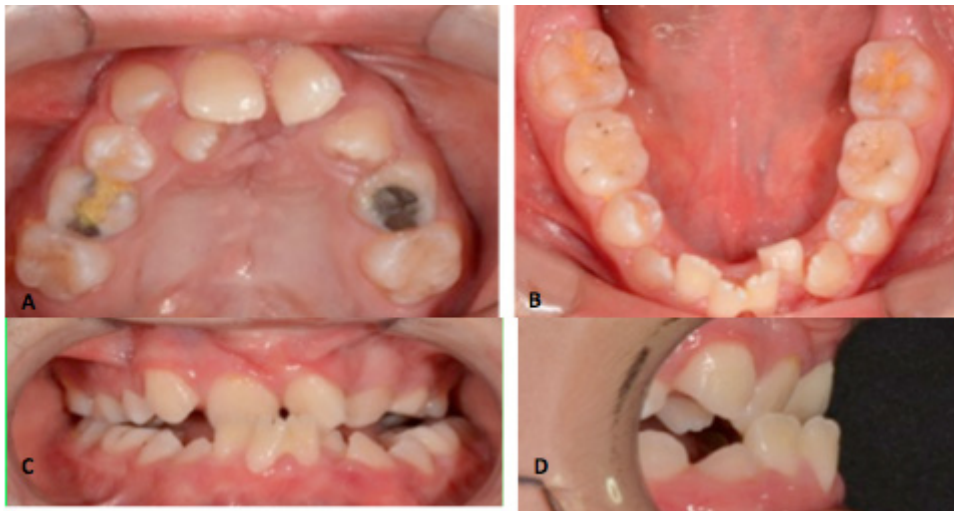


Figura 5. Arco superior e inferior.

Al examen radiográfico se evidenciaron estructuras óseas y dentales normales con agenesias dentales del 22, 24 y 25 (Figura 6) y en zona del 55 radiolucidez en la zona de la bifurcación compatible con lesión furcal y se tomó una radiografía periapical de la zona de la hendidura encontrándose una imagen radiolúcida en forma de gota invertida. (Figura 7)

Se indicó una radiografía de perfil para el análisis cefalométrico según

Mc Namara y Steiner y análisis de tejidos blandos según Burston y Legan y una radiografía postero-anterior para el análisis de Grummons y se hicieron todos los análisis hallándose una clase II esquelética por retrognatismo mandibular, hiperdivergencia de plano mandibular y plano oclusal, (Figuras 8, 9a, 9b y 9c).

Para realizar el análisis de maduración esquelética se utilizaron los estadios de osificación de las vértebras cervicales

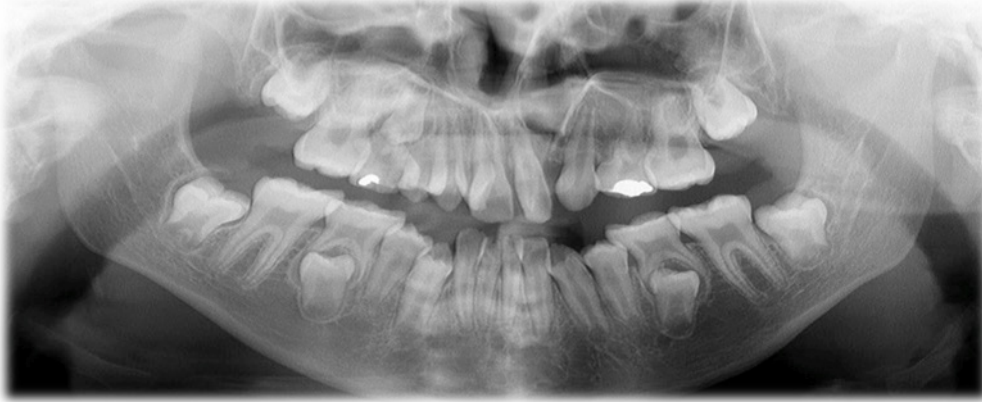

Figura 6. Rx panorámica.

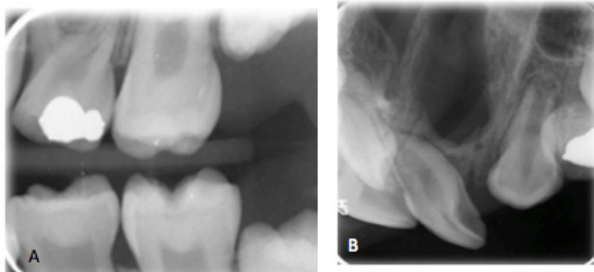


Figura 7. Rx 64 y 65 y rx zona de la hendidura.

y se pudo determinar que el pico de crecimiento del paciente aún daba la oportunidad de realizar ortopedia maxilar con éxito, debido a que el estadio fue de CVMSI (Figuras 10a y 10b).

Una vez se completó toda la historia clínica del paciente, se obtuvo la firma del consentimiento informado por parte de la madre, toma de radiografías, modelos y registros fotográficos se enviaron interconsultas a los servicios de psicología, fonoaudiología, genética, ortodoncia, periodoncia, cirugía maxilofacial, pediatría y hematología.

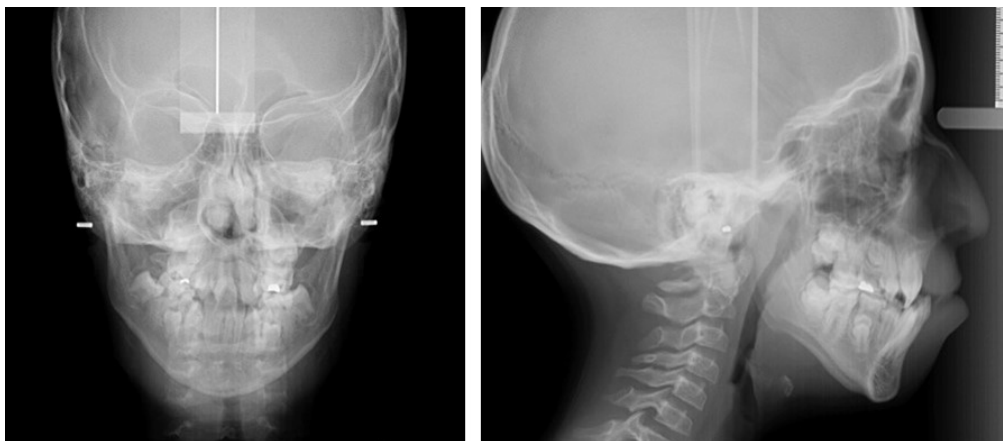

Figura 8. Rx panorámica y a-p.

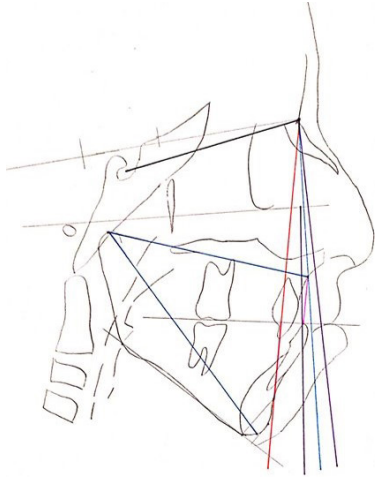


Figura 9 a. Análisis cefalométrico.

Se presentó el caso en la Junta Interdisciplinaria del grupo de manejo de la Universidad Javeriana para definir los diagnósticos y en conjunto las decisiones terapéuticas.

Los diagnósticos por áreas se resumieron de la siguiente manera:

- a. Sistémico: paciente ASA III (ADB, Cardiopatías congénitas corregidas (CIA, CIV, DAP-Deficiencia válvula mitral), displasia mitral, hipodactilia en la mano izquierda y pulgar trífalángico.
- b. Bucal: Secuela de Fisura labiopalatina completa izquierda
- c. Dentario: 55 ICDAS 6.2 Periodontitis apical asintomática ,46 ICDAS 3.2 (o) - 85 CARS 3.2 (o) - 36 ICDAS 5.2 (o) 2.2 (v)
- d. Periodontal: Gingivitis generalizada modificada por ADB, respiración oral y asociada a apiñamiento dental severo.

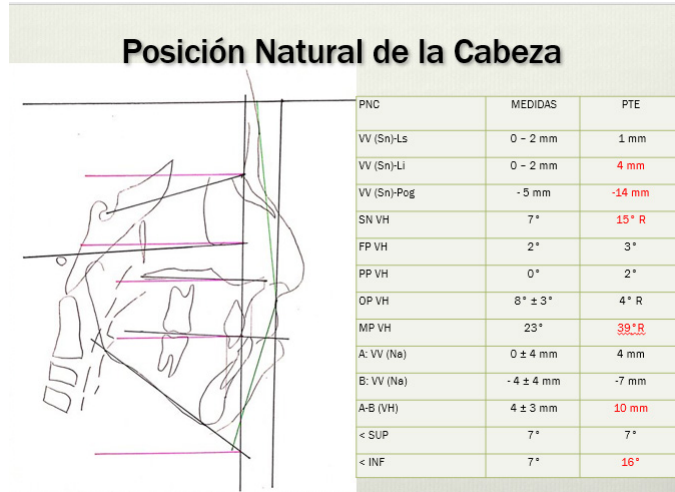


Figura 9 b. Análisis cefalométrico posición natural de la cabeza.

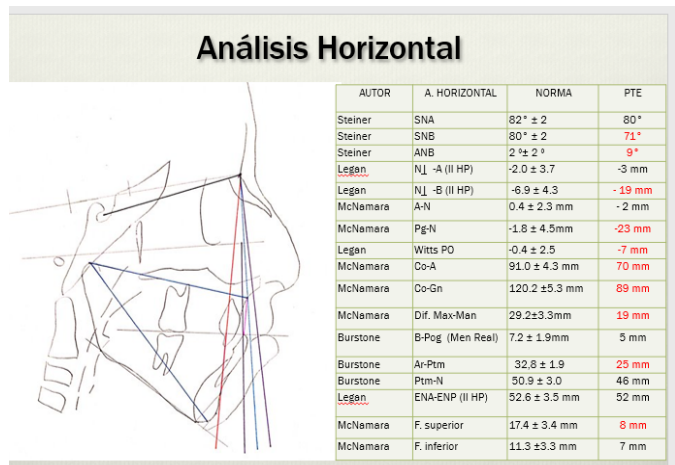


Figura 9 c. Análisis horizontal

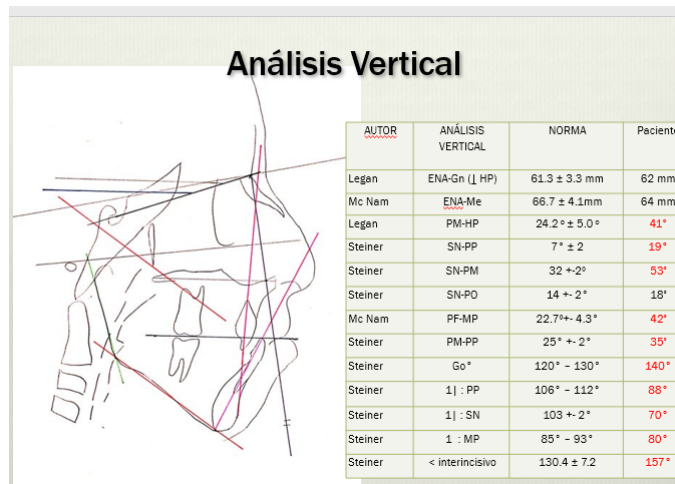


Figura 9 d. Análisis vertical.

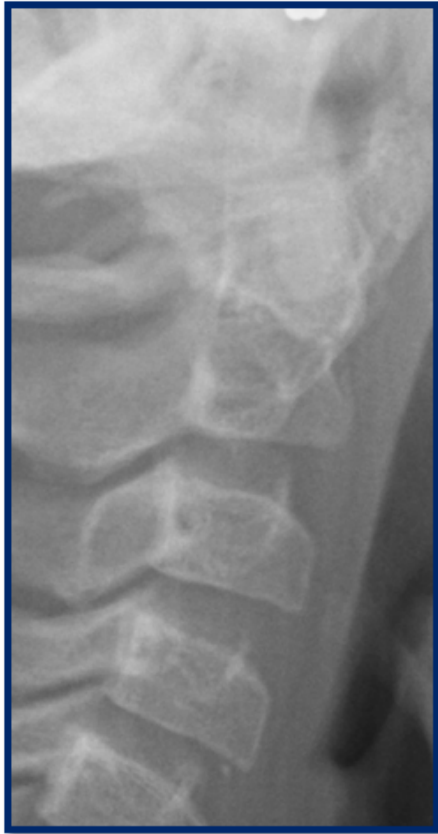

Figura 10a. Análisis de maduración esquelética.

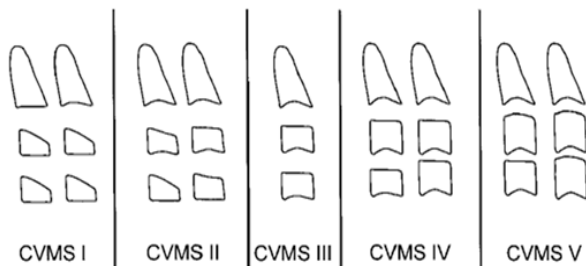


Figura 10b. Estadio CVMSI.

e. Funcional: Deglución atípica por empuje lingual, respiración mixta predominio oral, hiperrinolalia, dislalias por punto de articulación.

f. Craneofacial: Tipo de cara Mesoproso, perfil convexo, proquelia inferior, tercio inferior aumentado, retrusión del mentón, clase II esquelética por retrognatismo mandibular, hiperdivergencia de plano mandibular y plano oclusal, maloclusión clase II con mordida cruzada anterior.

Durante las primeras consultas el paciente presentó un comportamiento aprehensivo, poco colaborador, estando la madre y el entorno familiar tenso y desconfiado. Los servicios de Odontopediatría y Psicología en conjunto decidieron abordar al niño y a la familia con técnicas de manejo del comportamiento no farmacológicas, como desensibilización sistemática, decir-mostrar-hacer, distracción, comunicación y refuerzo positivo para lograr adherencia y éxito en el tratamiento.

Se instauraron fases de tratamiento para dar inicio y cumplimiento a los objetivos propuestos en el paciente. Previo a ello, se realizó el diligenciamiento del consentimiento informado en donde la madre aceptó la realización del tratamiento y autorizó la publicación del caso para fines académicos, científicos y afines y también el menor de manera verbal dio su asentimiento.

A continuación, se describen las fases de tratamiento planeado y realizado en el paciente:

Primera fase: Remisiones a cardiología, oncohematología, fonoaudiología y otorrinolaringología. Cada especialidad instauró protocolo de atención y manejo y

las especialidades médicas recomendaron realizar el tratamiento odontológico previa profilaxis antiendocarditis infecciosa con el esquema de Amoxicilina 1500 mg 1 hora antes del procedimiento.

Segunda fase: Charla educativa, motivación y educación al paciente y acompañantes, instrucción en higiene oral con técnica de Bass modificada, para mejorar la destreza de sus manos, control de biopelícula y raspaje supragingival en los cuatro cuadrantes.

Tercera fase: Operatoria dental requerida, deslocalización de focos infecciosos, exodoncia del 55 previa indicación y esquema médico de realizar profilaxis antiendocarditis infecciosa.

Cuarta fase: Terapia miofuncional con el objetivo de favorecer posición de lengua en reposo, deglución y habla.

Quinta fase: Tratamiento ortopédico maxilar y tratamiento temprano de ortodoncia.

Pese a que el paciente tuvo un diagnóstico cefalométrico de clase II esquelética asociada a su componente respiratorio, la oclusión mostró una mordida cruzada anterior por retrusión y microorganismo transversal maxilar explicada por el colapso presentado en el área anterior secundaria a la secuela de la hendidura labio-palatina.

Ante este escenario clínico se decidió colocación de un disyuntor tipo Hyrax, con protocolo de expansión rápida y protracción con máscara facial y posteriormente tratamiento temprano de

ortodoncia implementando un sistema 2x2 en el maxilar superior, para alinear y descruzar el 11 y 21.

Evolución del caso

Posterior a la realización de las fases 1, 2, 3 y 4 del tratamiento propuesto y en las cuales no se presentaron complicaciones intraoperatorias asociadas a su cuadro sistémico, se continuó con la colocación de un aparato de expansión rápida con tornillo Hyrax, con protocolo de 1/4 de vuelta diario, colocación de topes en 16 y 26, cementación de brackets en 11 y 21 con alambre Niti 0,12 y se indicó el uso de máscara facial, usando elásticos ¼ M para lograr protracción del maxilar. (Figura 11)

Se realizaron controles mensuales durante 8 meses momento en el cual se decidió modificar el aparato intraoral, por reparación, incluyendo planos de mordida posterior para levantar la mordida y para favorecer la protracción maxilar; en los flancos V de los planos acrílicos se cementaron dos tubos sencillos con ganchos para soportar el arco del sistema 2x2 (Figuras 12a y 12b).

Durante este período se continuaron con los tratamientos propuestos por fonología, psicología y odontopediatría y periodoncia, continuó con las fases higiénicas de manera mensual, profilaxis y aplicación de barniz de flúor y se reforzó en cada cita el cepillado y el uso de seda dental hasta lograr modificar el riesgo alto del paciente a un riesgo moderado-bajo para caries dental según el ICCMS.

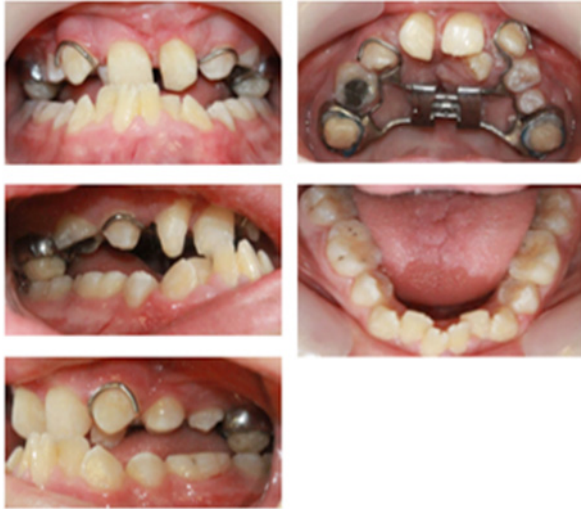

Figura 11. Colocación aparatología propuesta.

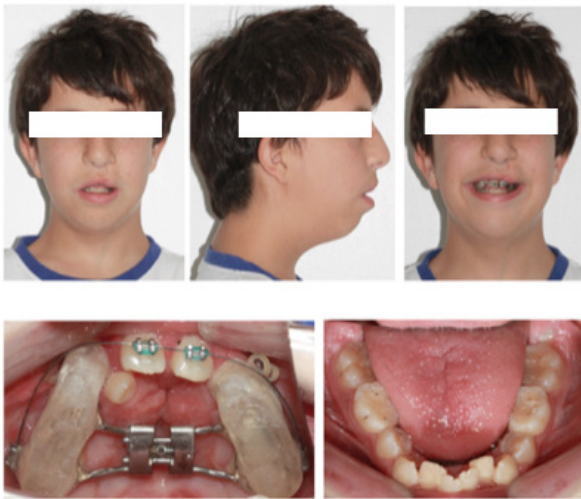


Figura 12a. Seguimiento caso 8 meses.

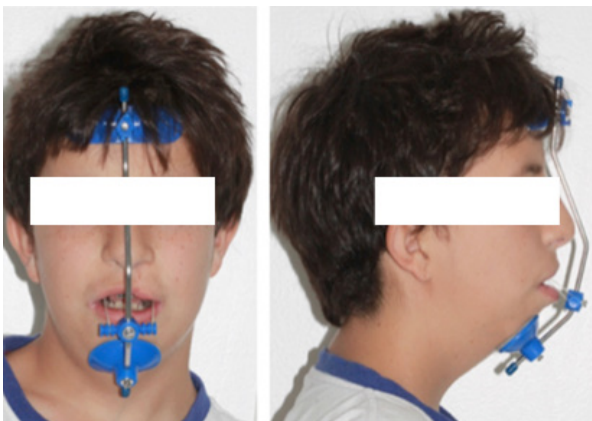


Figura 12b. Seguimiento 8 meses.

Por otro lado y ante la sospecha de apnea obstructiva del sueño (AOS), se realizó interconsulta con el servicio de Otorrinolaringología quién decidió solicitar la polisomnografía, cuyo resultado confirmó diagnóstico de AOS; dicha especialidad inicio el manejo con la aparatología tipo CPAP.

El paciente continuó con sus controles de ortopedia maxilar y tratamiento temprano de ortodoncia correctiva y con el tratamiento para la apnea del sueño con aparatología lo que mejoró su ventilación al disminuir la presión nasal positiva.

Posterior a 2 años de seguimiento se ha logrado mejor adherencia al tratamiento, mejor comunicación entre el paciente-cuidadores y equipo tratante lo que se ha visto reflejado en los resultados positivos de los tratamientos propuestos. Se notó mejoría en el perfil, corrección de mordida cruzada anterior, alineación de 11 y 21, mejor higiene oral, disminución de inflamación gingival y modificación de factores de riesgo para caries dental (Figura 13).

Se planeó continuar con los tratamientos propuestos hasta culminar el pico de crecimiento, momento en el cual se reevaluará el caso para determinar el inicio del tratamiento de ortodoncia correctiva (Figura 14).

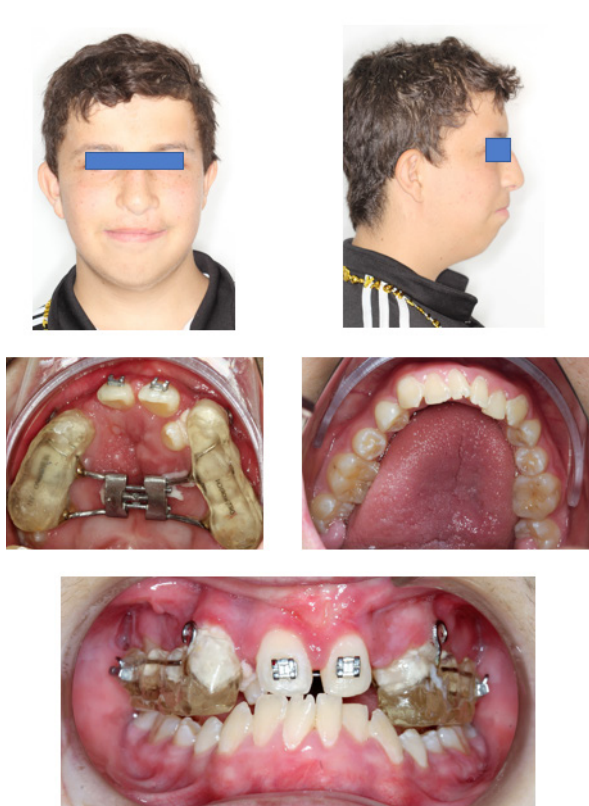
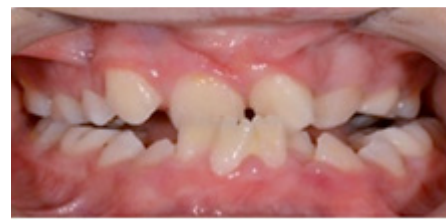
Figura 13. Seguimiento a 2 años.

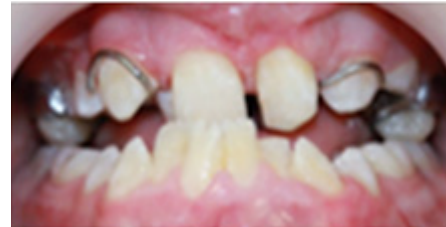Discusión

La ABD generalmente se diagnostica en el primer año de vida y afecta tanto a niños como a niñas de todos los grupos étnicos; es una rara enfermedad caracterizada por anemia macrocítica, neutropenia ocasional o trombocitosis y deficiencia de los eritroblastos en médula ósea, siendo un trastorno genético que en aproximadamente la mitad de las familias estudiadas, sólo una persona la padece, hallazgos y características que coinciden con las presentadas en el paciente descrito.^{4,8-9}

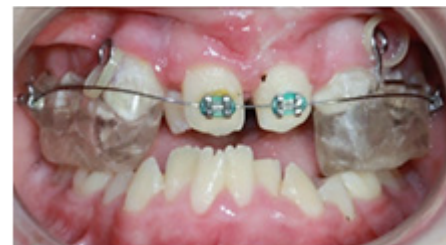La ABD diagnosticada médicamente en el paciente descrito, no ha podido ser clarificada en cuanto a la etiología y esto concuerda con los reportes de la literatura



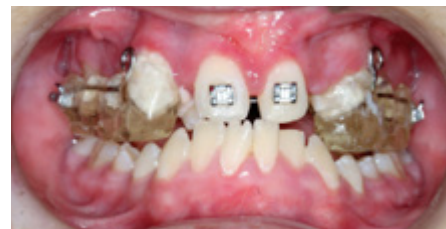Marzo de 2015.



Febrero de 2016



Octubre de 2016



Marzo de 2017

Figura 14. Avances alcanzados

donde se afirma que no se ha logrado aún aclarar la etiopatogenia de la ADB, pero la hipótesis más aceptada actualmente es, que el defecto radica en una alteración intrínseca de las células progenitoras de la serie eritroide, pues en ellas existiría una aceleración de la muerte celular programada (apoptosis), se han descartado alteraciones a nivel de la eritropoyetina y sus receptores y también se ha descartado la presencia de inhibidores circulantes de la eritropoyesis.⁸

Ozden FO *et al*, Gomes RF. y otros autores han coincidido en que hay características físicas similares en los pacientes afectados: gingivitis, lesiones cariosas, deficiente cicatrización en lugares de exodoncia, dientes supernumerarios, obliteración de cámaras pulpares y una deficiente higiene oral por la falta de motricidad debido a las malformaciones en las manos,⁵ coincidiendo con los hallazgos (gingivitis, caries, deficiente higiene oral) reportados en el paciente del caso objeto de esta presentación.

Por otro lado, la literatura ha sugerido que las FLP se han asociado sólo en 10.3 % de los casos de ABD;⁵ en el caso reportado la hendidura que se presenta es del tipo labiopalatina unilateral completa izquierdo, la cual según los autores es la de presentación más frecuente¹⁶ quienes refieren que la presencia de esta hendidura en el maxilar superior ocasiona que el crecimiento a nivel transversal y antero-posterior se vea afectado; esto es explicado por la hipoplasia regional producida a nivel del sector anterior que clínicamente se manifiesta como una mordida cruzada anterior,¹⁷ lo cual se presentó en el caso clínico.

Diversos autores como Nigan, Berkowitz y Tinlund *et al*. han establecido que el manejo ortopédico más predecible para los pacientes en crecimiento con problemas de micrognatismo y retrusión maxilar, como los casos de los niños con secuelas de FLP, es el uso de un expansor maxilar tipo quadhelix o Mc Namara con tornillo Hyrax que con el uso de la máscara facial permite lograr resultados muy favorables para redirigir el crecimiento maxilar.¹⁸⁻²⁰

En el caso que se presenta se decidió utilizar un expansor con tornillo Hyrax

y aunque en los pacientes con secuela de hendiduras palatinas no existe la sutura media palatina, la literatura ha reportado que es más indicado utilizar un disyuntor en los casos en que se va a realizar paralelamente la expansión transversal con la protracción maxilar ya que con el expansor además de intervenir en la sutura media palatina, se está actuando en el resto de las suturas del complejo craneomaxilar que al ser intervenidas favorecen la protracción del tercio medio facial.²¹

En cuanto al tratamiento de la anemia de Blackfan-Diamond, la terapéutica más común son las transfusiones de sangre y el uso de corticosteroides, tratamiento similar a la utilizada en el caso que se reporta, aunque la literatura sugiere que para los pacientes de ADB el trasplante de células madres es el ideal y está destinado a restaurar la capacidad de la médula ósea para producir glóbulos rojos.¹⁵

El éxito alcanzado en este caso clínico y la posibilidad del seguimiento a largo plazo por 2 años se explica, por la posibilidad que se tuvo de conocer la conducta del niño durante una serie de citas y el uso de técnicas de manejo del comportamiento (decir-mostrar-hacer, refuerzo positivo, distracción, comunicación) que dieron la posibilidad de manejar la ansiedad y la poca colaboración del niño y de su entorno familiar en las citas iniciales, elementos que proporcionaron una base para la planificación y el éxito del tratamiento.¹⁰

El trabajo en conjunto y coordinado con los numerosos especialistas médicos y odontológicos que enfrentaron y resolvieron las anomalías estructurales y funcionales derivadas de la condición de la anemia de Blackfan Diamond

como los servicios de cardiología, pediatría, oncohematología, psicología, odontopediatría, ortopedia, ortodoncia, cirugía maxilofacial, fonoaudiología y otorrinolaringología, permitieron que la atención odontológica se realizara de manera segura y sin ningún tipo de complicación en el paciente y este abordaje clínico a un paciente con compromiso sistémico y FLP es el que muchos autores y expertos recomiendan.⁸

Conclusiones

Las FLP son una malformación que requieren del manejo multidisciplinario e interdisciplinario con otras especialidades odontológicas, médicas y de la salud en general. El manejo de pacientes con FLP y síndromes asociados o patologías sistémicas de base, resulta de vital importancia para lograr el éxito en el diagnóstico y tratamiento del paciente; en donde el manejo del comportamiento por parte del odontólogo pediatra junto con su equipo de trabajo permita la adherencia, adaptación e integración del paciente en la consulta y así establecer una positiva relación del triángulo pediátrico (odontólogo-paciente-padre/cuidador).

Por tanto, en los pacientes que agrupan características sindrómicas, como en el caso de ADB, resulta imperante que consulten otros servicios médicos, con el fin de rehabilitar en forma integral a los pacientes y asesorar a los padres sobre los diversos tratamientos y procesos que deberán afrontar.

Indiscutiblemente el manejo interdisciplinario realizado por Odontopediatría, Psicología, Ortodoncia, Fonoaudiología, Otorrinolaringología y Periodoncia favoreció la evolución satisfactoria de este caso cuyo seguimiento se pudo hacer durante 2 años.

Agradecimientos:

Agradecemos de manera especial a todo el grupo de docentes y especialistas del grupo Interdisciplinario para la atención de pacientes con LPH "Construyendo Futuro" de la Facultad de Odontología de la Universidad Javeriana, Bogotá-Colombia y en particular a los Dres. Oscar Montaña, psicólogo, Marinely Rivas y María Claudia Martínez, ortodoncistas, quienes revisaron este documento realizando sus aportes y sugerencias desde sus disciplinas.

Referencias bibliográficas

1. Pegelow M, Alqadi N, Karsten ALA. The prevalence of various dental characteristics in the primary and mixed dentition in patients born with non-syndromic unilateral cleft lip with or without cleft palate. *Eur*. 2012; 34(5):561-70. doi: <http://doi.org/d8qsg6>.
2. Harville EW, Wilcox AJ, Lie RT, Abyholm F, Vindenes H. Epidemiology of cleft palate alone and cleft palate with accompanying defects. *Eur J Epidemiol* 2007; 22: 389 - 395.
3. MINISTERIO DE SALUD. Estudio Nacional en Salud Bucal (ENSAB IV). Bogotá: Ministerio de Salud y Centro Nacional de Consultoría CNC, 2013-2014.
4. Bravo L. Mireya, Rodríguez Z. Natalie. Anemia de Diamond-Blackfan: Experiencia clínica en 20 pacientes (1968-1998). *Rev Chil Pediatr* 2000; 71: 192-196.

5. Ozden FO, Gunduz K, Ozden B, Isci KD, Fisgin T. Oral and dental manifestations of diamond-blackfan anemia: case reports. *Eur J Dent* 2011; 5:344-348
6. Gomes, R. F. T., & Munerato, M. C. The Stomatological Complications of Diamond-Blackfan Anemia: A Case Report. *Clin Med Res*. 2016 June; 14(2): 97-102.
7. Nakhoul H, Ke J, Zhou X, Liao W, Zeng SX, Lu H. Ribosomopathies: Mechanisms of Disease. *Clin Med Insights Blood Disord*. 2014; 7: 7-16. doi:10.4137/CMBD.S16952.
8. Vlachos A, Ball S, Dahl N, Alter BP, Sheth S, Ramenghi U, Meerpohl J, Karlsson S, Liu JM, Leblanc T, Paley C, Kang EM, Leder EJ, Atsidaftos E, Shimamura A, Bessler M, Glader B, Lipton JM; Participants of Sixth Annual Daniella Maria Arturi International Consensus Conference. 2008. Diagnosing and treating Diamond Blackfan anaemia: results of an international clinical consensus conference. *Br J Haematol* 142:859-876.
9. Willis TB, Seale NS. Oral manifestations in congenital hypoplastic anemia (Diamond-Blackfan anemia): a clinical report. *Pediatr Dent*. 1984; 6:162-163.
10. Wright GZ, Kupietzky A. *Behavior Management in Dentistry for Children*. Wiley Library; 2014. 2 Edición Pp. 7-8.
11. Dilla T, Valladares A, Lizán L, Sacristán JA. Adherencia y persistencia terapéutica: causas, consecuencias y estrategias de mejora. *Aten Primaria*. 2009; 41(6):342-8.
12. Del Duca M, Gallegos Y, Da Col G, Trenchi MN. Adherencia al tratamiento desde la perspectiva del médico de familia. *Biomedicina* 2013; 8:6-15
13. Alfonso LM, Abalo JAG. La investigación de la adherencia terapéutica como un problema de la psicología de la salud. *Rev Psicología y Salud*. 2004;14(1):89-101.
14. Charry I, Aguirre ML, Castaño Castrillón JJ, Gómez BJ, Higuera J, Mateus GL, et al. Caracterización de los pacientes con labio y paladar hendido y de la atención brindada en el Hospital Infantil Universitario de Manizales (Colombia), 2010. 2013.
15. Campagnoli MF, Garelli E, Quarello P, Carando A, Varotto S, Nobili B, et al. Molecular basis of Diamond-Blackfan anemia: new findings from the Italian registry and a review of the literature. *Haematologica*. 2004; 89:480-9.
16. Kianifar H, Hasanzadeh N, Jahanbin A, Ezzati A, Kianifar H. Cleft lip and Palate: A 30-year Epidemiologic Study in North-East of Iran. *Iran J Otorhinolaryngol*. 2015; 27:35-41.
17. Bedón Rodríguez M, Villota González L, Labio y paladar hendido: tendencias actuales en el manejo exitoso. *Arch Med (Manizales)* 2012; 12: 107-19
18. Nigan P. Early timely treatment class III maloclusión. *Seminars in orthodontics*. 2005, 11 ,140-145
19. Berkowitz S. *Cleft Lip and Palate* 2nd Edition. Springer-Verlag Berlin Heidelberg. Germany, 2006
20. Tinlund RS., Rygh P., Boe OE. Intercanine widening and sagittal effect of maxillary transverse expansión in patients with cleft lip and palate during the deciduous and mixed dentitions. *Cleft Palate Craniofac J*. 1993; 30: 195-207.
21. Trindade I, Castilho R., Sampaio-Teixeira A., Silva-Filho O. Effects of Orthopedic Rapid Maxillary Expansion on Internal Nasal Dimensions in Children With Cleft Lip and Palate Assessed by Acoustic Rhinometry. 2015 . *J Craniofac Surg*; 21: 306-11.

Recibido: 04/04/18

Aceptado: 10/08/2018

Correspondencia: María del Pilar Bernal Pardo Email: mbernalp@javeriana.edu.co