

## Combinación quirúrgica: una necesidad en Odontopediatría

*Roberta Dias dos Santos*<sup>1</sup>;  
*Milena Tavares de Carvalho*<sup>2</sup>;  
*Patrícia Maria Coelho*<sup>3</sup>;  
*Rafael de Queiroz Moura*<sup>4</sup>;  
*Kariza Vargens Diniz Correia*<sup>5</sup>;

### Resumen

**Introducción:** El Mesiodens es un diente supernumerario que se forma en la línea media entre los incisivos centrales superiores, más frecuentemente en la dentición permanente y en pacientes de sexo masculino. Su etiología es bastante desconocida, pero la hiperactividad de la lámina dentaria es la teoría más aceptada. Se presenta asociado a otras complicaciones, como el diastema interincisivo, que puede también estar asociado a la inserción anormal del frenillo labial superior, provocando alteraciones en la estética dentaria. El objetivo de este trabajo fue comunicar sobre un caso clínico de exodoncia de un mesiodens y de la resección del frenillo labial superior en un solo procedimiento quirúrgico, con seguimiento del cierre fisiológico del diastema luego de 1 año. **Reporte de caso:** El presente trabajo reporta el caso de un niño, de 11 años de edad, que ingresó a la clínica-escuela de

Odontopediatría de la Facultad Independiente del Nordeste acompañado por su madre, con queja estética de separación dental. Después de la anamnesis, examen clínico y radiográfico se diagnosticó la presencia de mesiodens e inserción anormal del frenillo labial superior. Se seleccionó como tratamiento una técnica quirúrgica combinada de exodoncia del mesiodens y frenectomía en una misma sesión, con seguimiento de un año y observación del cierre progresivo del diastema entre los incisivos. **Conclusión:** El diagnóstico correcto de dientes supernumerarios y anomalías del frenillo es fundamental, a través de un buen examen clínico y radiográfico para la realización del tratamiento individualizado, siendo exitoso en este caso la combinación quirúrgica.

**Palabras clave:** Extracción Dental, Cirugía Bucal, Diente supernumerario, Frenillo Labial, Diastema.

<sup>1</sup> Académica del curso de Odontología – Facultad Independiente do Nordeste. Brazil

<sup>2</sup> Especialista/Mestranda en Odontopediatría y profesora del curso de graduación en Odontología – Facultad Independiente do Nordeste. Brazil

<sup>3</sup> Mestra en Radiología y profesora titular do curso de graduación en Odontología – Facultad Independiente do Nordeste. Brazil

<sup>4</sup> Especialista/Mestrando en Desordenes Temporomandibulares y dolor orofacial.

<sup>5</sup> Profesora titular del curso de graduación en Odontología – Facultad Independiente do Nordeste. Brazil

## Relato de caso

# Combinação cirúrgica: uma necessidade em Odontopediatria

### Resumo

**Introdução:** Mesiodens é um dente supranumerário que ocorre na linha média entre os incisivos centrais superiores, com maior frequência na dentição permanente e em pacientes do sexo masculino. Sua etiologia ainda não é completamente entendida, sendo a hiperatividade da lâmina dentária a teoria mais aceita. O mesiodens traz algumas complicações, sendo uma delas o diastema interincisal, podendo este também estar associado à inserção anormal do freio labial superior, causando alterações na estética dentária entre outros. O objetivo desse trabalho é relatar um caso clínico da remoção de mesiodens e freio labial superior em mesmo tempo cirúrgico, com avaliação do fechamento gradual fisiológico do diastema após 1 ano. **Relato de caso:** O presente trabalho relata um caso de uma criança, 11

anos de idade, sexo masculino, que compareceu à clínica-escola de Odontopediatria da Faculdade Independente do Nordeste (FAINOR) com sua mãe, com queixa estética de afastamento dentário; após anamnese, exame clínico e radiográfico foi diagnosticada a presença de mesiodens e inserção anormal do freio labial superior. Esse relato teve por escolha o tratamento de remoção cirúrgica do mesiodens associado à frenectomia labial superior em uma mesma sessão, com preservação de 1 ano e observação do fechamento gradual do diastema interincisal. **Conclusão:** O diagnóstico correto de dentes supranumerários e anomalias do freio é fundamental por meio de um bom exame clínico e radiográfico. A oportunidade individual da realização do tratamento é outro fator importante.

**Palavras-chave:** Extração Dentária, Cirurgia Bucal, Dente Supranumerário, Freio Labial, Diastema.

## Critical Review Article

# Surgical combination: a necessity in Pediatric Dentistry

### Abstract

**Introduction:** Mesiodens is a supernumerary tooth that occurs on the midline between the maxillary central incisors, with a higher frequency on permanent teeth and on male patients. Its etiology is not completely understood yet, with dental lamina hyperactivity

being the most accepted theory. Mesiodens may bring some complications, one of them being the interincisal diastema, which can also be associated with an abnormal superior labial frenum insertion, causing alterations in the dental aesthetics among others. The aim of this study is to report a clinical case of mesiodens removal and superior labial frenum on the

same surgical time, with evaluation of the diastema's physiological gradual closure after one year. **Case report:** This study reports the case of a child, 11 years of age, male, who attended the Odontopediatrics teaching clinic of the Facultad Independiente do Nordeste (FAINOR) with his mother, with an esthetic complaint of dental gap. After anamnesis, clinical and radiographic examination, the presence of mesiodens and abnormal insertion of the superior labial frenum were diagnosed. The treatment of choice was surgical removal of the mesiodens associated with superior labial frenectomy, with a one year follow-up and observation of the interincisal diastema's gradual closure. **Conclusion:** The correct diagnosis of supernumerary teeth and frenum abnormalities is fundamental, through a good clinical and radiographic examination. The individual opportunity for treatment is another important factor.

**Keywords:** Tooth Extraction, Surgery Oral, Tooh Supernumerary, Labial Frenum, Diastema.

## Introducción

En odontopediatría podemos encontrar con diversas anomalías de forma, tamaño, número y erupción de los dientes, detectados a través de exámenes de rutina. Los dientes supernumerarios se consideran una anomalía en el número que excede a la cantidad normal habitual de dientes en las arcadas dentarias primarias (más raro) o permanentes.<sup>1</sup> Mesiodens es la palabra que designa el supernumerario que se ubica en la línea media, entre los incisivos centrales superiores.<sup>2</sup> Afecta dos veces más a los hombres que a las mujeres.<sup>3</sup>

Sobre su etiología no hay todavía un consenso definido. Existen varias teorías, como la

teoría por sobreactividad de la lámina dental permanente o primaria, que es la más aceptada, la de la escisión del folículo dental, y la de disfunciones genéticas tales como el síndrome de Gardner, la fisura labial y del paladar, el síndrome de Down, la displasia cleidocraneal entre otros.<sup>4,5</sup>

Para el diagnóstico de mesiodens, es necesario un examen clínico de rutina inicialmente con inspección/palpación y exámenes radiográficos como panorámica y periapical.<sup>6</sup> Además de las radiografías ya citadas, algunos estudios mencionan la importancia de la tomografía computadorizada del tipo haz cónico, para diagnosticar el mesiodens, dando su ubicación exacta, con alta resolución tridimensional (3D) y su relación con las estructuras vecinas.<sup>7</sup> El tratamiento de mesiodens consiste en su exodoncia, habiendo controversia entre los autores sobre si la extracción debe ser inmediata o tardía respecto al diagnóstico.<sup>8,9</sup>

La presencia del mesiodens puede llevar a complicaciones locales y/o regionales, causando problemas estéticos y funcionales como el desplazamiento o la rotación de dientes vecinos, la impactación de los incisivos superiores, quistes dentígeros, reabsorción radicular de los dientes adyacentes, apiñamiento, erupción en la cavidad nasal, dilaceración y diastema en la línea media.<sup>6,10</sup>

El diastema de la línea media ha sido relatado como el acontecimiento más común. El estudio hecho por Bereket y colaboradores mostró que 31,99% de las complicaciones de mesiodens son los diastemas en la línea media.<sup>11</sup> La etiología del diastema es multifactorial, pudiendo ser la presencia del mesiodens y/o la inserción anormal del frenillo labial superior.<sup>12</sup>

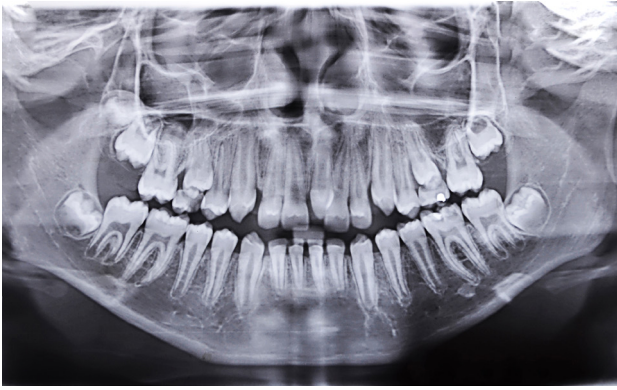

Figura 1. Radiografía panorámica donde se ve el mesiodens.

El diagnóstico de anomalías del frenillo se hace a través de un buen examen clínico y radiográfico, y el tratamiento es básicamente quirúrgico. Nuevos estudios relatan el uso de láser como tratamiento conservador en la frenectomía, minimizando los efectos posoperatorios, sin dolor, campo sin sangre y mejor pronóstico de recuperación.<sup>13,14</sup>

El tratamiento para el diastema entre los incisivos, dependiendo de su causa, es multidisciplinario, necesitando de la exodoncia quirúrgica cuando es causada por frenillo anormal y mesiodens, asociado a tratamiento ortodóntico.<sup>12</sup>

Este caso clínico, tiene por objetivo mostrar la extirpación quirúrgica de un frenillo labial resistente asociado a la extracción de un me-

siodens con seguimiento de 1 año, donde se observa el natural y gradual cierre del diastema interincisivo.

### Descripción del caso

El tratamiento fue realizado posterior a la autorización libre y esclarecida de los responsables del paciente con CAAE: 67739717.0.0000.5578. Todos los procedimientos fueron ejecutados en la Clínica Escuela de la Facultad Independiente del Nordeste (FAINOR) cumpliendo con el consentimiento informado y los aspectos éticos establecidos por la institución.

Paciente de sexo masculino, 11 años, raza negra, ASA 1. Su motivo de consulta fue la falta de estética causada por el separación de los incisivos centrales superiores con erupción de un elemento dentario entre ellos. Su historia dental con ninguna relevancia para el caso reportado.

Al examen clínico, se observó gran diastema y erupción de un elemento dentario extra entre los incisivos centrales superiores (Fig. 2), en posición vertical localizado por palatino (Fig. 3). Se diagnosticó también la presencia

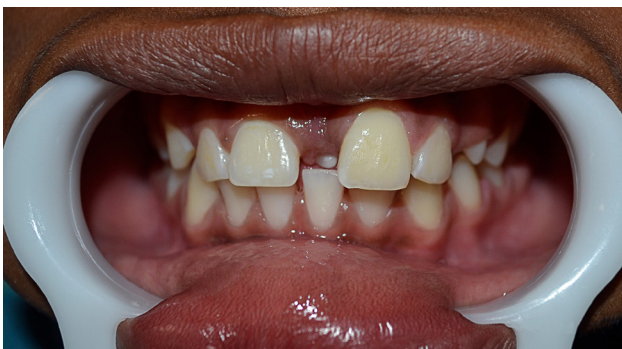

Figura 2. Mesiodens entre los incisivos centrales posteriores.

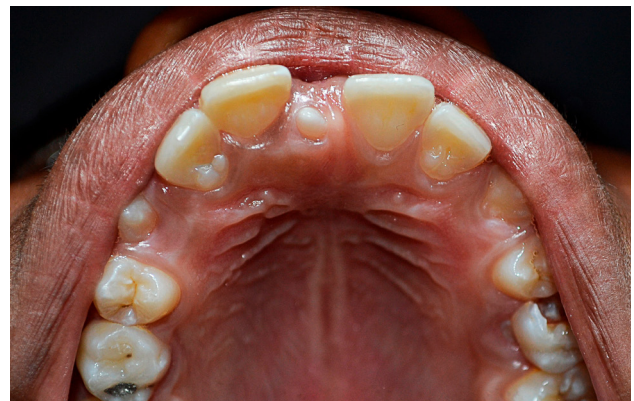
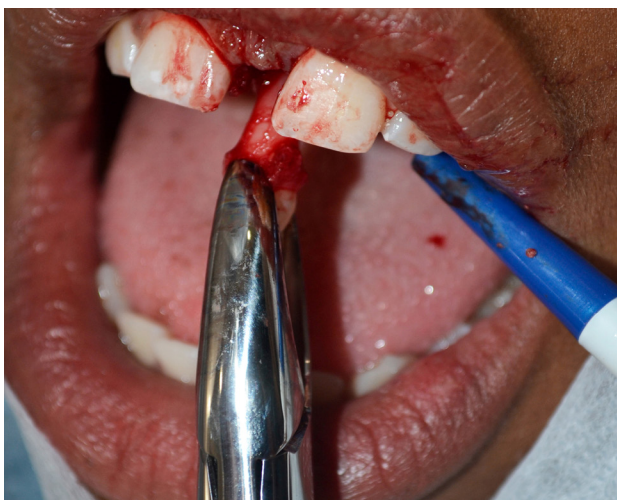
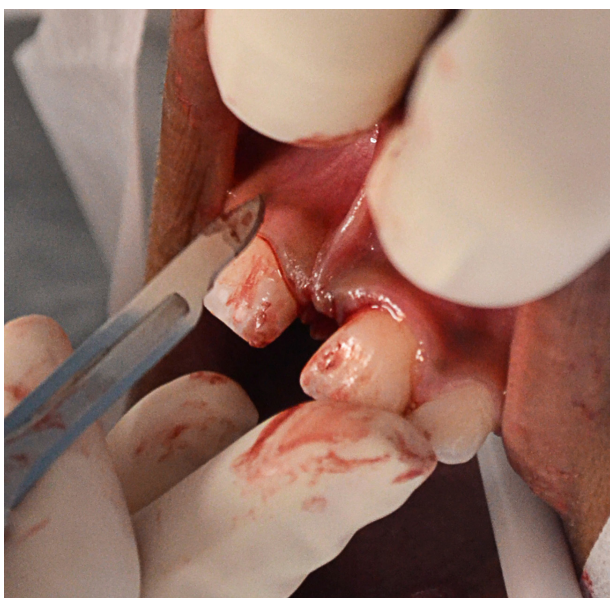
Figura 3. Ubicación del mesiodens por palatino.



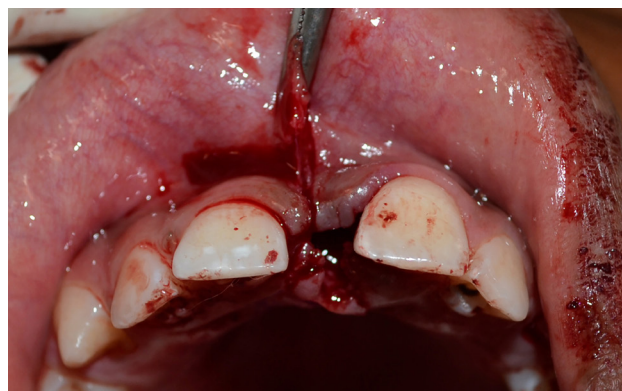**Figura 4.** Avulsión del mesiodens con auxilio del fórceps n°1.

de un frenillo labial grueso, voluminoso, con producción de isquemia en la papila palatina en el momento de la tracción del labio, síntoma patognomónico del frenillo labial superior persistente. El paciente estaba transitando la segunda fase de la dentición mixta.

Se solicitó una radiografía panorámica como examen complementario que comprobó los hallazgos de los exámenes clínicos, diagnosticado la presencia del elemento supernu-



**Figura 5.** Incisión bilateral del frenillo.

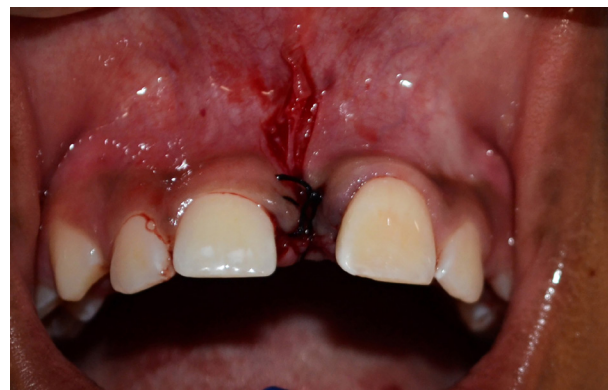

**Figura 6.** Frenillo sujetado con pinza hemostática y corte de las fibras externamente a la pinza.

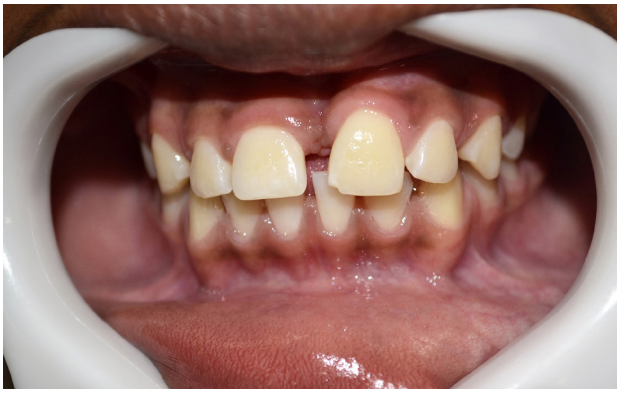merario, conocido como mesiodens (Fig. 1), el tratamiento indicado fue la exodoncia y la frenectomía.

El control de comportamiento fue realizado por medio de la técnica “Decir-mostrar-hacer”, sin necesidad de cualquier tipo de sedación.

La técnica quirúrgica consistió en la antisepsia extrabucal con digluconato de clorexidina al 2%, aplicada con el auxilio de una pinza Allis y gasa estéril, haciendo movimientos circulares en toda la región peribucal y en la región del cuello. En la región intrabucal se realizó enjuague con clorexidina al 0,12%.



**Figura 7.** Pos remoción de las fibras e inicio de la sutura.



**Figura 8.** Nueva inserción del frenillo en la línea mucogingival, posoperatorio de 1 año.

En seguida, con la mucosa seca, se hizo anestesia tópica de la región con benzocaína al 5%, anestesia infiltrada en el fondo del vestíbulo y se realizó anestesia complementaria intraligamentosa, por mesial y distal de la posición del diente, como también en la mucosa palatina con el anestésico lidocaína al 2% con epinefrina 1:100000 (Fig. 4). El mesiodens, fue removido sin complicaciones operatorias. Luego, para la frenectomía, realizada por técnica convencional, se realizó con el bisturí nº 15 dos incisiones paralelas a lo largo de la brida formada por el frenillo labial (Fig. 5), dándole una forma de cuña, y se procedió al desplazamiento de la inserción del frenillo extirpando la banda de mucosa y periosteo. En la parte labial, el frenillo fue sujetado con una pinza hemostática y cortado en la mucosa externamente a la pinza con una tijera recta (Fig. 6). Se procedió a la divulsión con gasa estéril, lavando la herida con suero fisiológico para proseguir con la sutura de la mucosa vestibular (Fig. 7) y palatina.

Se recetó ibuprofeno 50mg/ml, 42 gotas (1 gota por Kilogramo del paciente) cada 6 horas. Luego de 7 días se retiró la sutura. A los 30 días se hizo el control clínico de la nueva inserción del frenillo labial, haciendo el seguimiento hasta 1

año después de la frenilectomía y observando el cierre gradual del diastema (Fig. 8).

## Discusión

El descubrimiento de algún tipo de anomalía dentaria influencia negativamente en la calidad de vida de los niños. La sonrisa de un niño es tan importante que revela particularidades de su calidad de vida y de su entorno, denotando bien estar, autoestima y autoconfianza.<sup>15</sup> Esta armonía dentofacial puede alterarse por un conjunto de complicaciones, como el diastema, el frenillo labial superior anormal, mesiodens, entre otros, como muestra el presente relato de caso. La búsqueda de tratamientos odontológicos apropiados, por parte de los familiares, para solucionar las exigencias estéticas dentarias de los niños es cada vez más común en la práctica clínica diaria.<sup>15</sup>

Un estudio realizado en Turquía mostró que, de 1100 supernumerarios, el 25,81% se manifestaron en la línea media. En relación a la posición, el 59,81% eran en posición vertical, seguidos de mesioangulados, distoangulados, invertidos y vestibulo-lingual. En cuanto a la forma, el 39,72% eran cónicos, el 30,45% suplementares y el 27,45% tuberculados<sup>11</sup> En este caso en particular el mesiodens estaba en posición vertical, que es la más común, y con forma cónica.

El cirujano dentista debe conocer las anomalías dentarias comunes y su ubicación en la dentadura primaria y mixta, para poder hacer un diagnóstico precoz, evitando de esa forma más complicaciones. Algunos autores recomiendan el diagnóstico cumplidos los 2 años de edad, durante exámenes de rutina.<sup>8,16</sup> En este estudio

de caso el diagnóstico fue tardío, a los 11 años de edad, donde se observaron algunas complicaciones, como la presencia de diastema, del frenillo labial superior anormal y la queja estética del paciente. Felizmente complicaciones más graves no fueron encontradas.

Algunos autores aconsejan la intervención temprana e inmediata al diagnóstico del mesiodens, reduciendo el tiempo de tratamiento ortodóntico, aunque con la desventaja de poder causar daños a los gérmenes dentarios permanentes. El mesiodens también puede estar asociado a complicaciones como la erupción del mismo en posición ectópica, el desplazamiento del diente adyacente, retraso de la erupción, interferencia ortodóntica y la presencia de condiciones patológicas.<sup>17,18,19</sup>

Otros autores aconsejan la intervención tardía, esperando hasta que el desarrollo de las raíces de los dientes adyacentes estén casi completas, lo que generalmente pasa entre los 8 y 10 años de edad, reduciendo la posibilidad de daños a los gérmenes dentarios permanentes. Esta corriente también presenta algunas desventajas como la pérdida del espacio en el arco anterior, el desvío de la línea media, la necesidad de tratamiento ortodóntico prolongado e intervención quirúrgica en los incisivos impactados.<sup>23</sup> En el caso aquí citado, considerando la edad del paciente y los problemas asociados, se realizó la exodoncia del mesiodens que estaba en proceso de erupción espontánea, con los incisivos superiores en la etapa 10 de la clasificación de Nolla.

Una investigación hecha en una población del norte de la India mostró que el diastema fue la complicación más frecuente, con 28,6% de los casos, seguido de la erupción retardada, de la rotación dentaria, de la resorción radicular, de

los quistes, entre otros que se presentaron con menos frecuencia.<sup>20</sup> En el caso que se informa, el diastema interincisivo no sólo fue causado por el mesiodens, sino también por la inserción anormal del frenillo labial superior.

Shih y colaboradores plantean que después de la erupción de los caninos e incisivos laterales, la mayoría de los problemas relacionados con diastema de línea media son capaces de autocorregirse.<sup>9</sup> De acuerdo con Souza y colaboradores la edad ideal para la frenectomía es después de la erupción de los caninos.<sup>21</sup> En el caso tratado los caninos estaban en la etapa 9 de erupción de la clasificación de Nolla. Se optó por un único procedimiento quirúrgico pensando en la comodidad del niño.

A los 7 días el frenillo mostraba un tejido cicatricial no estético, a los 30 días de control ya se pudo observar la nueva inserción del frenillo labial superior, dando una mejor apariencia estética. Al año de observación el frenillo labial superior tenía su correcta inserción en la unión mucogingival, restableciéndose la fonética, la salud de la encía y mejorando la estética. Los caninos finalizaron el proceso de erupción entrando en el plano oclusal e influenciando el cierre gradual del diastema interincisivo.

Por lo tanto, la eficacia esperada para el tratamiento se logró con la mejora estética y su influencia en la autoestima, el desarrollo psicosocial y la calidad de vida del paciente.

## Conclusiones

El tratamiento quirúrgico odontopediátrico tiene como prioridad establecer el planeami-

ento basado en la necesidad y oportunidad, favoreciendo el confort y, principalmente, brindando calidad de vida al paciente. En este caso se realizó un solo acto quirúrgico, logrando los

objetivos planteados. Se requerirán controles periódicos a fin de evaluar la evolución y considerar la necesidad de un tratamiento de ortodoncia posterior

## Referencias bibliográficas

- 1- Nagaveni NB, Shashikiran ND, Reddy VVS. Surgical Management of Palatal Placed, Inverted, Dilacerated and Impacted Mesiodens. *IJCPD*. 2009; 2(1): 30-32.
- 2- Rallan M, Rallan NS, Goswami M, Rawat K. Surgical management of multiple supernumerary teeth and an impacted maxillary permanent central incisor. *BMJ case rep*. 2013; 1-4. doi:10.1136/bcr-2013-009995.
- 3- Miranda E, Mendes LD, Penido SMMO, Penido CVSR. Inverted mesiodens: case report. *RGO - Rev Gaúcha Odontol*. 2016; 64(1): 83-86.
- 4- Kalaskar RR, Kalaskar AR. Multidisciplinary management of impacted central incisors due to supernumerary teeth and an associated dentigerous cyst. *Contemp Clin Dent*. 2011; 2(1): 53-58.
- 5- Singaraju GS, Reddy BRM, Supraja -G, Reddy KN. Floral double mesiodentes: A rare case report. *J Nat Sc Biol Med*. 2015; 6(1): 229-231.
- 6- Hans MK, Shetty S, Shekhar R, Sirohi S. Bilateral supplemental maxillary central incisors: a case report. *J Oral Sci*. 2011; 53(3): 403-405.
- 7- Omami M, Chokri A, Hentati H, Selmi J. Cone-beam computed tomography exploration and surgical management of palatal, inverted, and impacted mesiodens. *Contemp clin dent*. 2015; 6(2): S289-S293.
- 8- Meighani G, Pakdaman A. Diagnosis and Management of Supernumerary (Mesiodens): A Review of the Literature. *J Dent (Tehran)*. 2010 mar; 7(1): 41-49.
- 9- Shih W, Hsieh C, Tsai T. Clinical evaluation of the timing of mesiodens removal. *J Chin Med Assoc*. 2016; 79: 345-350.
- 10- Nagaveni NB, Umashankara KV, Sreedevi, Reddy BP, Radhika NB, Satisha TS. Multi-lobed mesiodens with a palatal talon cusp: a rare case report. *Braz Dent J*. 2010;21(4):375-8. doi: 10.1590/ S0103-64402010000400016
- 11- Bereket C, Çakar-Ozkan N, Sener I, Bulut E, Bastan AI. Analyses of 1100 supernumerary teeth a nonsyndromic Turkish population: A retrospective multicenter study. *Niger J Clin Pract*. 2015; 18(6): 731-738.
- 12- Korkut B, Yanikoglu F, Tagtekin D. Direct Midline Diastema Closure with Composite Layering Technique: A One-Year Follow-Up. *Case Rep Dent*. 2016; 1-5. doi: 10.1155/2016/6810984
- 13- Abullais SS, Dani N, Ningappa P, Golvankar K, Chavan A, Malgaonkar N, et al. Paralleling technique for frenectomy and oral hygiene evaluation after frenectomy. *J Indian Soc Periodontol*. 2016; 20(1):28-31.
- 14- Devishree, Gujjari SK, Shunhashini PV. Frenectomy: A Review with ter Reports of Surgical techniques. *J Clin Diagn Res*. 2012 nov; 6(9): 1587-1592.
- 15- Scheffel DLS, Jeremias F, Fragelli CMB, Santos-Pinto LAM, Hebling J, Oliveira Jr OB. Esthetic dental anomalies as motive for bullying in schoolchildren. *Eur J Dent*. 2014 Jan-Mar; 8(1): 124-128.
- 16- Ruschel HC, Diamante M, Kramer PF. Hypo-hyperdontia: a case report. *RGO - Rev Gaúcha Odontol*. 2015 jul-set;63(3): 331-336.

- 17- Monga N, Kharbanda OP, Duggal R. Innovative biomechanics for orthodontic correction of torsion of maxillary central incisor caused by twin mesiodens. *Contemp clin dent*. Abr-Jun 2014; 5(2): 275-277.
- 18- Kumar DK, Gopal KS. An epidemiological study on supernumerary teeth: a survey on 5,000 people. *J Clin Diagn Res*. 2013;7(7):1504-7. doi: 10.7860/JCDR/2013/4373.3174.
- 19- Kumar A, Namdev R, Bakshi L, Dutta S. Supernumerary teeth: Report of four unusual cases. *Contemp Clin Dent*. 2012 Abr; 3(1): S71-S77.
- 20- Patil S, Pachori Y, Kaswan S, Khandelwal S, Likhyan L, Maheshwari S. Frequency of mesiodens in the pediatric population in North India: A radiographic study. *J Clin Exp Dent*. 2013;5(5):223-6.
- 21- Souza AV, Santos AS, Dalló FD, Bez LC, Simões PW, Bez LV, et al. Frenectomy labial maxilar: revisão bibliográfica e relato de Caso *Rev. Odontol. Univ. Cid. São Paulo*. 2015; 27(1): 82-90.

---

Recibido: 28/03/2017

Aceptado: 14/05/2017

Correspondencia: Milena Tavares de Carvalho [carvalho.mile@gmail.com](mailto:carvalho.mile@gmail.com) Rua Ulisses do Prado ,18  
Bairro Candeias CEP 45028-662. Vitória da Conquista-Ba, Brasil (55) 77 98130-9339