

Agenesia de segundos premolares inferiores

Marco Antonio *Sánchez Tito*¹

Claudia María *Castillo Guillén*²

Resumen

La agenesia es la anomalía dentaria más frecuente y se caracteriza por la ausencia de uno o más dientes; su etiología aún no está totalmente esclarecida, sin embargo el componente genético es importante; específicamente los genes PAX9 y MSX1 se encuentran involucrados con la agenesia dentaria. La prevalencia de la agenesia de segundos premolares ocurre con mayor frecuencia en pacientes del sexo femenino y puede traer consecuencias como molares deciduos anquilosados, infraoclusión de estos dientes, extrusión del diente antagonista, inclinación de los prime-

ros molares permanentes, aumento de espacios libres y desarrollo reducido del proceso alveolar. Antes de realizar cualquier tratamiento, se debe estar atento a la posibilidad de formación tardía de los premolares, un diagnóstico confiable puede ser realizado por medio de la radiografía panorámica luego de los ocho años de edad. El objetivo de esta revisión fue analizar los criterios de diagnósticos acerca de la agenesia de premolares inferiores, haciendo énfasis en sus etiología, prevalencia y conducta clínica a ser tomada.

Palabras claves: Agenesia, anodoncia, diente premolar (DeCS, Bireme).

Artigo de revisão

Agenesia de segundos premolares inferiores

Resumo

Agenesia é a anomalia dentária mais frequente e se caracteriza pela ausência de um ou mais dentes. Sua etiologia ainda não é totalmente clara, embora o componente genético seja importante; especificamente os genes PAX9 e MSX1 que estão relacionados com agenesia dentária. A prevalência da agenesia de segundos pré-molares é mais frequente nas mulheres; pode trazer consequências como molares decíduos anquilosados, gerando infra oclusão destes dentes, extrusão do dente antagonista, inclinação dos primeiros

molares permanentes, aumento de espaços livres e desenvolvimento reduzido do processo alveolar. Antes de realizar qualquer tratamento, deve-se estar atento à formação tardia dos pré-molares, um diagnóstico confiável só pode ser realizado após dos 8 anos de idade. Este artigo tem como objetivo revisar a literatura acerca da agenesia de segundos pré-molares inferiores, com ênfase na sua etiologia, prevalência e conduta clínica a ser tomada.

Palavras chave: Agenesia, anodontia, dente premolar. (DeCS, Bireme).

¹ Cirujano Dentista, Especialista en Ortodoncia y Ortopedia Maxilar, Profesor adjunto, Facultad de Ciencias de la Salud, Universidad Privada de Tacna, Perú.

² Cirujano Dentista, Especialista en Odontopediatría, profesora adjunta, Facultad de Ciencias de la Salud, Universidad Privada de Tacna, Perú.

Review article

Mandibular second premolar agenesis**Abstract**

Agenesis is the most frequent of all dental abnormalities, is characterized by the absence of one or more teeth. Although the etiology has not been clearly established, genes PAX9 and MSX1 appear to be involved in the occurrence of dental agenesis. Prevalence of second premolar agenesis is more frequently associated with female patients, resulting in dental problems such as ankylosed deciduous molars, infraocclusion, extrusion of the opposite tooth, inclination of first permanent molars, increase of dental gaps, and reduced development of the alveolar process. Prior to undertaking any treatment, a reliable diagnosis should be reached using panoramic X-rays after the age of 8 years. The aim of this review is to discuss the diagnostic criteria for lower premolar agenesis, focusing on its etiology, prevalence, and the clinical procedures to be followed.

Keywords: Agenesis, anodontia, bicuspid. (MeSH, NLM).

Introducción

La agenesis dentaria es la anomalía más común del desarrollo dental. La ausencia de cualquier pieza dentaria puede presentarse en ambas denticiones, con mayores repercusiones sobre la dentición permanente¹. La agenesis dentaria parece afectar con mayor frecuencia a los últimos dientes de cada serie, estos es; incisivos laterales, segundos premolares y terceros molares. El diente con mayor prevalencia de agenesis dentaria es el tercer molar inferior²;

excluyendo a esta pieza, la literatura coincide en señalar que el segundo diente con mayor frecuencia de agenesis dentaria es el segundo premolar inferior^{3,4}.

Las agenesias pueden generar problemas de carácter estético y funcional, por tal motivo su diagnóstico en la dentición mixta por sospecha clínica y exámenes auxiliares como las radiografías panorámicas permiten una buena planificación del tratamiento adecuado a la situación del paciente.

La presente revisión tiene como objetivo caracterizar la agenesis de segundos premolares inferiores, al ser esta pieza dentaria la segunda en prevalencia después de las terceras molares, así como establecer las posibilidades de tratamiento que existen en estos casos.

Etiología

Existen varias hipótesis en cuanto a la etiología de la ausencia dentaria, dentro de ellas podemos destacar: la hereditabilidad^{5,6}, pudiendo presentarse aisladas, esporádicas o familiares, y poseen una forma típica de herencia autosómica dominante¹, también pueden tener un carácter autosómico recesivo o estar ligadas al cromosoma X⁷. La presencia de esta alteración de número puede ser parte de un síndrome, al respecto Shcalkan Van et al⁸ señalan que las agenesias con este origen pueden estar asociadas a por lo menos 49 síndromes.

Las ausencias dentarias también puede estar relacionada a factores medioambientales, distur-

bios endocrinos, factores locales como trauma y patología de la zona⁹; sin embargo los estudios coinciden en que los genes juegan un rol fundamental en la etiología de la agenesia dentaria^{1,10,11}. Dos genes están particularmente relacionados con el fenotipo de la agenesia, estos son: PAX9 y MSX1^{1,12,13}.

Las mutaciones sobre las áreas codificadoras de los genes PAX9 y MSX1 poseen características clínicas distintas en relación al patrón de la ausencia dentaria¹⁴. El gen PAX9 se encuentra en el cromosoma 14, este gen se expresa en el mesénquima derivado de la cresta neural de los arcos mandibulares y maxilar, la expresión ocurre antes de las primeras manifestaciones de la odontogénesis¹⁵; la mutación de este gen afecta en el 80% de los casos a los molares, aunque los premolares también pueden estar afectados¹⁶. El gen MSX1 se localiza en el cromosoma 41, se expresa en el mesénquima de los gérmenes dentarios en desarrollo, especialmente durante los estadios iniciales de formación. La agenesia de primeros premolares en el 75% de los casos parece ser la manifestación de la mutación de este gen¹⁶.

Prevalencia

La prevalencia de la agenesia dentaria varía de acuerdo al tipo de diente involucrado. La agenesia del tercer molar es la más común con una prevalencia de hasta el 20% en las poblaciones estudiadas^{17,18,19,20}. En cuanto a la segunda mayor prevalencia, se ha observado en la literatura una divergencia entre los resultados presentados. Así, para Müller et al²¹ y Nik-hussein²², los incisivos laterales superiores representan la segunda mayor prevalencia de esta anomalía. Otros autores señalan que los segundos premolares inferiores son los siguientes dientes más ausentes^{23,24,25} (**Figura 1**). Un estudio de meta análisis publicado por Polder et al²⁶ parece aclarar algunos hallazgos reportados hasta la fecha, el estudio evaluó los datos obtenidos en población blanca de Norte América, Australia y Europa, sus resultados mostraron que la agenesia varía de acuerdo al continente y género; la prevalencia de ambos sexos fue mayor en Europa (hombres 4,6%; mujeres 6,3%) y en Australia (hombres 5,5%; mujeres 7,6%) que para los americanos (hombres 3,2%; mujeres 4,6%). Además, la prevalencia de la agenesia dental fue 1,37 ve-

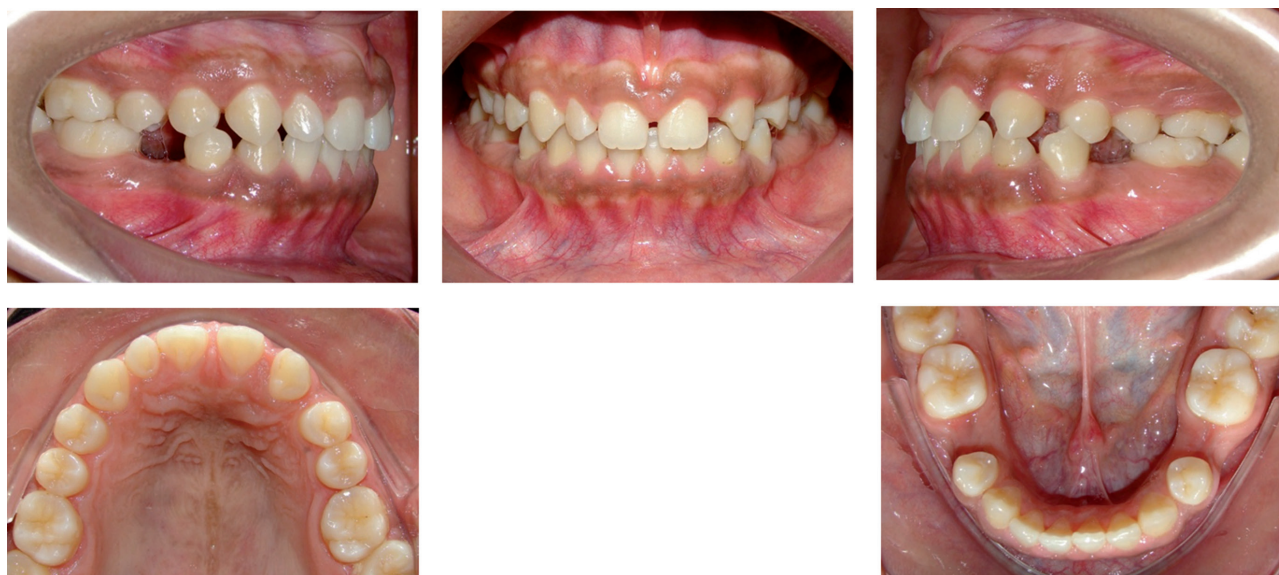

Figura 1. Agenesia bilateral de segundos premolares inferiores asociada a agenesia de incisivo lateral del lado izquierdo.

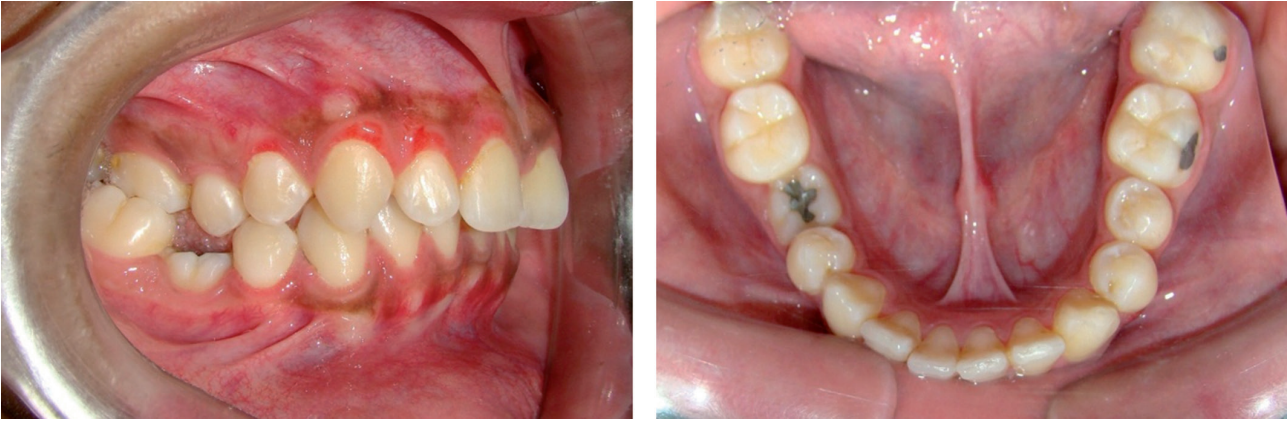

Figura 2. Infraoclusión de Molar deciduo (pieza 85) asociada a agenesia de segundo premolar inferior derecho (pieza 45).

ces mayor para las mujeres. Sus hallazgos también demostraron que el segundo premolar inferior fue el diente más afectado, seguido por el incisivo lateral superior.

En América Latina, un estudio desarrollado por Chappuzeau²⁷, mostró que la frecuencia de agenesias dentarias fue de 5,75%, excluyendo el tercer molar; afectando más a las mujeres que a los hombres (1,1:1). El diente que presentó mayor ausencia fue el segundo premolar inferior. Pineda²⁸ encontró que la prevalencia de agenesia dentaria en una población de niños en dentición mixta fue de 4,2% (13/307), donde las mujeres fueron las más afectadas (5,9%), y el diente afectado con mayor frecuencia fue el segundo premolar inferior (4,2%).

La literatura ha establecido la relación entre la agenesia de segundos premolares inferiores con una alta prevalencia de agenesia de otros grupos dentarios; en 2009 Gomes et al²⁹ evaluaron las características de una población brasileña (n=203) con agenesia de segundos premolares, sus resultados mostraron que el 66% de la muestra era del género femenino, la agenesia del segundo premolar inferior era mayor (61%) a comparación del segundo premolar superior (16,7%), en la mandíbula la presencia de agenesia unilateral alcan-

zaba el 60% de la muestra; además se encontró una alta prevalencia de agenesia de otros dientes; 48% de terceros molares inferiores y 16% de incisivos laterales superiores. Garib et al³⁰, evaluaron la prevalencia de las anomalías dentales en pacientes con agenesia de segundos premolares inferiores, comparándola con la prevalencia en la población general; evaluaron 230 pacientes (edad entre 8 a 22 años) con agenesia de al menos un segundo premolar inferior, los resultados indican que la agenesia de otros dientes permanentes, microdoncia, infraoclusión de molares deciduos, y algunas ectopias dentarias son producto de los mismos mecanismos genéticos que causan la agenesia de los segundos premolares (Figura 2). Endo et al³¹, estudiaron los patrones de agenesia dentaria en 80 pacientes con ausencia congénita de segundos premolares inferiores, comparándolos con 80 pacientes sin agenesia dentaria. Determinaron que la ocurrencia de agenesia de incisivos laterales maxilares, mandibulares, terceros molares, y segundos premolares maxilares fue significativamente alta en el grupo con agenesia de segundos premolares inferiores.

Criterios para el Diagnóstico

El diagnóstico de la agenesia de premolares inferiores, en etapas tempranas como la dentición

mixta permitiría evaluar todas las posibilidades de tratamiento disponible.

Las agenesias dentarias son diagnosticadas por sospecha clínica y por medio de radiografías; muchas veces puede ser un hallazgo en la toma radiográfica de rutina. La radiografía panorámica es el examen de elección (**Figura 3**), son de fácil realización y además permiten la visualización de estructuras de la región maxilar y mandibular con una dosis de radiación menor al ser comparada con una serie periapical completa^{32,33}. La permanencia de un molar deciduo más allá de la edad promedio de recambio dentario, es un indicador de la posibilidad de encontrarlos frente a una agenesia del segundo premolar inferior, por lo tanto estará indicada la toma radiografía para la evaluación y confirmación del diagnóstico. La odontogénesis del segundo premolar comienza cerca de los 2 a 2,5 años de edad, sin embargo esto puede variar de acuerdo a la población³⁴. Se ha estimado que a la edad de 8 años, el folículo dentario y/o la punta de la cúspide del premolar deben ser visibles en las radiografías; antes de esta edad los diagnósticos de agenesia deben ser manejados con cuidado ya que existe la posibilidad de desarrollo tardío de las piezas dentarias^{35,36}.

Posibilidades de tratamiento

Existen dos posibilidades de tratamiento para los pacientes con agenesia de segundos premolares inferiores, estas son: la extracción del molar deciduo o la manutención del mismo.

Abordaje terapéutico con extracción del molar deciduo

La primera alternativa es la extracción de la pieza decidua y el cierre de espacios posteriores,

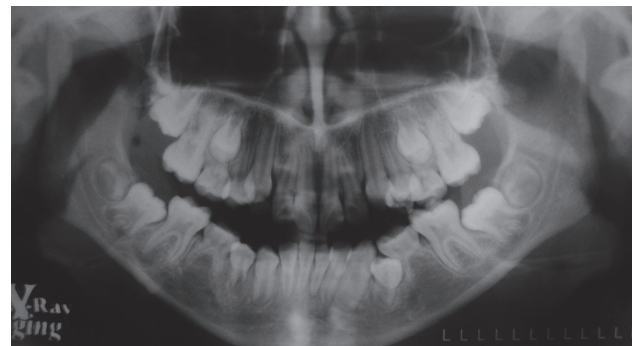


Figura 3. Radiografía Panorámica de paciente de 8 años. Se muestra la ausencia de formación del germen dentario de los segundos premolares inferiores.

esta alternativa dependerá de las necesidades y posibilidades de tratamiento ortodóntico del paciente, ya que cerrar el espacio mesializando el primer molar sería un tratamiento que involucra un tiempo considerable para su realización^{36,37}; pacientes con maloclusiones clase I con apiñamiento leve no serían los indicados para el cierre de espacios por mesialización de la primera molar debido a las alteraciones de orden oclusal que podrían introducirse, sin embargo este abordaje terapéutico también puede ser posible³⁴. La decisión de extraer la molar decidua y esperar un cierre de espacio espontáneo puede ser viable solo cuando esta decisión sea tomada antes de que ocurra el cierre de los ápices de las piezas adyacentes y antes de la erupción del segundo molar permanente³⁸, en estos casos se espera que exista un movimiento del primer molar inferior con un mínimo de inclinación para que ocupe el lugar que le correspondería al segundo premolar³⁹. Mamopoulou³⁸ evaluó el cierre de espacios espontáneo y cambios oclusales en 11 niños con agenesia de segundos premolares por un periodo de 4 años post extracción del molar deciduo, sus resultados mostraron que después del periodo de evaluación, el 89% del espacio de extracción cerró en la maxila y 80% en la mandíbula, dejando un espacio residual de

extracción de 0.9 y 2 mm respectivamente. En la maxila el cierre de espacios se dio por movimiento de mesialización y rotación del primer molar y por movimiento distal de los premolares; en la mandíbula el cierre de espacios ocurrió por movimientos de mesialización, rotación e inclinación del primer molar y movimiento de inclinación distal del primer premolar.

Abordaje terapéutico con preservación del molar deciduo

La segunda posibilidad de tratamiento es la manutención del diente deciduo; como es lógico la anatomía del segundo molar deciduo difiere mucho de la del segundo premolar inferior, tanto en sus características oclusales como en sus dimensiones mesiodistales, por lo tanto ello también podría alterar las relaciones oclusales; la manutención del segundo molar deciduo debe ir acompañado de la modificación anatómica de esta pieza por medio de reducciones en el sentido mesiodistal o con procedimientos protésicos (Figura 4). La manutención del molar deciduo es una alternativa válida cuando se planea a largo plazo la colocación de un implante oseointe-

grado ya que esto permite que la calidad ósea se mantenga hasta el momento indicado.

Cuando se opta por la manutención del segundo molar deciduo, se debe tener en cuenta la posibilidad de que el diente este anquilosado, una alteración que puede llegar a ser frecuente. Esto puede ocasionar un defecto óseo que puede comprometer a los dientes adyacentes al espacio, inclusive comprometiendo la viabilidad futura para la colocación de un implante en la zona. El mecanismo de la iniciación de la anquilosis es aún desconocida; Kurol y Magnusson⁴⁰ sugieren que probablemente se deba a disturbios en el desarrollo del periodonto. La mejor forma para analizar si nos encontramos frente a una anquilosis es por medio de una radiografía periapical de la zona (Figura 5), si la cresta ósea se encuentra aplanada entre el diente deciduo y el primer molar permanente, lo más probable es que nos encontremos frente a un diente con características de normalidad, no siendo así si la cresta ósea muestra un defecto de carácter vertical entre el diente permanente y el deciduo, lo que sí indicaría una anquilosis⁴¹.

En caso se decida mantener el molar deciduo se debe de restablecer las dimensiones verticales

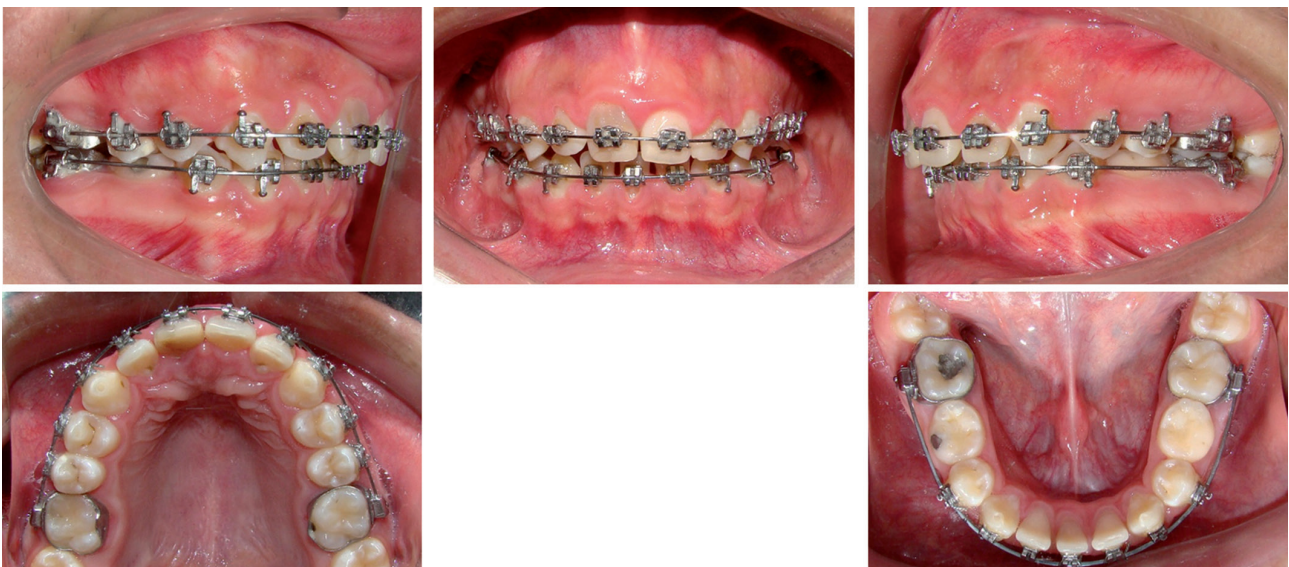

Figura 4. Manutención de los segundos molares inferiores deciduos y tratamiento de ortodoncia.

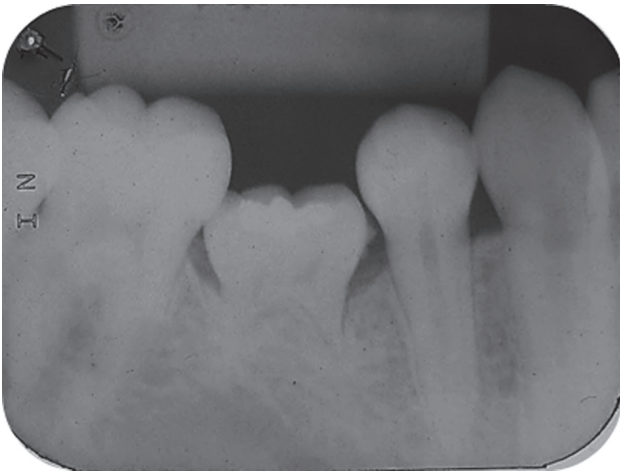


Figura 5. Segundo molar inferior deciduo anquilosado y defecto óseo vertical.

por medio de materiales de restauración como la amalgama, resina, o procedimientos más invasivos con restauraciones indirectas como in-crustaciones o coronas.

El proceso de reabsorción radicular de los dientes deciduos no está esclarecido totalmente, ya que existe reabsorción inclusive en situaciones de agenesia dentaria del diente permanente, probablemente esto sea debido a la fuerza masticatoria sobre el diente temporario que produce una sobrecarga sobre su ligamento periodontal⁴², también se ha reportado que la caries dental puede acelerar este proceso⁴³. La reabsorción normal del molar deciduo no es un fenómeno continuo, se interrumpe por periodos de descanso seguidos de procesos reparativos que si son desproporcionados pueden dar lugar a una unión solida entre el hueso y el diente tempo-

ral⁴⁴. No es posible prever el tiempo de permanencia de los molares deciduos, pero los pronósticos parecen ser buenos después de los 20 años⁴⁵, sin embargo se debe considerar que los dientes deciduos son en su contexto temporarios y eventualmente necesitarán ser sustituidos por un tratamiento definitivo.

Conclusiones

La agenesia es una alteración del desarrollo dentario, que causa la ausencia definitiva del diente. Es la alteración más común, que afecta a los incisivos laterales y a los segundos premolares.

El principal factor etiológico se relaciona con la función anormal de genes específicos que juegan un rol importante en la odontogénesis, particularmente los genes involucrados son MSX1 y PAX9.

El diagnóstico debe ser de carácter clínico y radiográfico; la toma de una radiografía panorámica a los 8 años es una herramienta confiable para establecer la presencia o ausencia del germen del segundo premolar inferior.

El manejo terapéutico puede ser por medio de la conservación o la extracción del molar deciduo. Esto dependerá de las características, necesidades y posibilidades de tratamiento, incluyendo: tratamiento ortodóntico, intervenciones restauradoras o planificación para la colocación de implantes.

Bibliografía

1. Vastardis H. The genetics of human tooth agenesis: New discoveries for understanding dental anomalies. *Am J Orthod Dentofacial Orthop.* 2000; 117(6): 650-656.
2. Artese F. Pergunte a um expert. *R Clin Ortodon Dental Press.* 2006; 5(1):14 – 23.
3. Ramos BJ, Echeverri GS. Dentistry and molecular biology: a promising field for tooth agenesis management. *Tohoku J Exp Med.* 2012; 226(4):243-9.

4. Ravn JJ, Nielsen HG. A longitudinal radiographic study of the mineralisation of second premolars. *Scand J Dent Res.* 1977; 88: 365-369.
5. Schalk-van der Weide Y, Bosman F. Tooth size in relatives of individuals with oligodontia. *Arch Oral Biol.* 1996; 41(5): 469-472.
6. Swinnen S, Bailleul-Forestier I, Arte S, Nieminen P, Devriendt K, Carels C. Investigating the etiology of multiple tooth agenesis in three sisters with severe oligodontia. *Orthod Craniofac Res.* 2008; 11(1): 24-31.
7. Frazier-Bowers SA, et al. A novel mutation in human PAX9 causes molar oligodontia. *J Dent Res.* 2002; 81(2):129-133.
8. Schalk - van der Weide Y, et al. Symptomatology of patients with oligodontia. *J oral rehabil.* 1994; 21(3): 247-261.
9. Dermaut IR, Goeffers KR, De Smit AA. Prevalence of tooth agenesis correlated with jaw relationship and dental crowding. *Am J Orthod Dentofacial Orthop.* 1986; 90(3): 204-210.
10. Pinho T., Fernandes SA., Bousbaa, H., Maciel P., Mutational analysis of MSX1 and PAX9 genes in Portuguese families with maxillary lateral incisor agenesis. *Eur J Orthod.* 2010; 32(5): 582-588.
11. Graber LW. Congenital absence of teeth: A review with emphasis on inheritance patterns. *J Am Dent Assoc.* 1978; 96(2): 266-275.
12. Perry GH, Verrelli BC, Stone AC. Molecular evolution of the primate developmental genes MSX1 and PAX9. *Mol Biol Evol.* 2006. 23(3): 644-654.
13. Kolenc-Fusé FJ. Agencias dentarias: en busca de las alteraciones genéticas responsables de la falta de desarrollo. *Med Oral Patol Oral Cir Bucal.* 2004; 9(5):385-95.
14. Faber J. Oligodontia. *R Dental Press Ortodon Ortop Facial.* 2006; 11(2): 16-17.
15. Klein ML, Nieminen P, Lammi L, Niebuhr E, Kreiborg S. Novel mutation of the initiation codon of PAX9 causes oligodontia. *J Dent Res.* 2005; 84(1):43-47.
16. Kim JW, Simmer JP, Lin BPI, Hu JCC. Novel MSX1 frameshift causes autosomal-dominant oligodontia. *J Dent Res.* 2006; 85(3): 267-271.
17. Lavelle CL, Ashton EH, Flinn RM. Cusp pattern, tooth size and third molar agenesis in the human mandibular dentition. *Arch Oral Biol.* 1970; 15(3): 227-37.
18. Grahnen H. Hypodontia in the permanent dentition: a clinical and genetical investigation. *Odontol. Revy.* 1956 ;7(3): 1-100.
19. Glenn FB. Incidence of congenitally missing permanent teeth in a private pedodontic practice. *ASDC J Dent Child.* 1961;28:317-20.
20. Stockton DW, et al. Mutation of PAX9 is associated with oligodontia. *Nat Genet.* 2000; 24(1): 18-19.
21. Müller TP, et al. A survey of congenitally missing permanent teeth. *J Amer Dent Assoc* 1970; 81(1):101-7.
22. Nik-hussein NH. Hypodontia in the permanent dentition: a study of its prevalence in Malaysian children. *Aust. Orthod j.* 1989; 11(2):93-95.
23. Symons AL, Stritzel F, Stamatou J. Anomalies associated with hypodontia of the permanent lateral incisor and second premolar. *J Clin Pediat Dent* 1993;17:109-11.
24. Ravn JJ, Nielsen HG. A longitudinal radiographic study of the mineralisation of second premolars. *Scandinavian Journal of Dental Research.* 1977; 88: 365-369
25. Thilander B, Myrberg N. The prevalence of malocclusion in Swedish school children. *Scandinavian Journal of Dental Research.* 1973; 81: 12-20.
26. Polder BJ, Van't Hof MA, Van der Linden FP, Kuijpers-Jagtman AM. A meta-analysis of the prevalence of dental agenesis of permanent teeth. *Community Dent Oral Epidemiol.* 2004; 32(3): 217-226
27. Chappuzeau LE, Cortés CD, Anomalías de la Dentición en Desarrollo: Agencias y Supernumerarios, *Revista Dental de Chile.* 2008; 99 (2): 3-8.
28. Pineda P, Fuentes R, Sanhueza A. Prevalencia de agenesia dental en niños con dentición mixta de las clínicas odontológicas docente asistencial de la Universidad de La Frontera. *Int. J. Morphol.* 2011; 29(4):1087-1092.

29. Gomes SC, Garib DG, Carvalho PEG, Cotrim-Ferreira FA, Alencar BM. Epidemiological investigation of second premolar agenesis and its relationship with agenesis of other permanent teeth. *Revista de Odontologia da Universidade Cidade de São Paulo*. 2009; 21(3): 233-8
30. Garib DG, Peck S, Gomes SC. Increased occurrence of dental anomalies in patients with second premolar agenesis. *Angle Orthod*. 2009;79(3):436-41.
31. Endo T, Sanpei S, Komatsuzaki A, Endo S, Takakuwa A, Oka K. Patterns of tooth agenesis in Japanese subjects with bilateral agenesis of mandibular second premolars. *Odontology*. 2013;101(2):216-21.
32. Alvares RC, Tavano O. *Curso de radiologia em odontologia*. São Paulo. 4ta edição: Santos; 2002.
33. Freitas A. et al. *Radiologia Odontologica*. São Paulo. 6ta edição: Artes medicas; 2004.
34. Garn, S.M.; Lewis, AB.; Polachek, DL. Variability of tooth formation. *J Dent Res*. 1959; 38(1):135-148.
35. Moorrees CF, Fanning EA, Hunt EE, Jr. Age Variation of Formation Stages for Ten Permanent Teeth. *J Dent Res*. 1963; 42(6):1490-502.
36. Lindqvist, B. Extraction of the deciduous second molar in hypodontia. *Eur J Orthod*. 1980; 2(3):173-181.
37. Da Fonseca, RC, de Freitas KMS, Fonseca-Reis LPK, de Lima DV, Henriques RP. Ausência congênita de segundos pré-molares inferiores tratada com elásticos intermaxilares de Classe II: relato de um caso clínico. *Rev. clín. ortodon. Dental Press*. 2007; 6(4): 97-105.
38. Mamopoulou AM, et al. Agenesia of mandibular second premolars. Spontaneous closure after extraction therapy: a four year follow up. *Eur J Orthod*. 1996; 18(6):589-600.
39. Svedmyr B. Genealogy and consequences of congenitally missing second premolars. *Journal of the International Association of Dentistry for Children*. 1983; 14(2): 77-82.
40. Kuroi J, Magnusson BC. Infraocclusion of primary molars: An epidemiological study. *Scand J Dent Res*. 1984; 92(6):564-576.
41. Kokich JR, VO. Congenitally missing teeth: orthodontic management in the adolescent patient. *Am J Orthod Dentofacial Orthop*. 2002; 121(6): 594-595.
42. Barbería LE, Boj QJR, Catalá PM, García BC, Mendoza MA. *Odontopediatria*. Barcelona: 2ª ed. Masson; 2001.
43. Van der Linden FPG, Wassenberg HJW, Bakker PJM. Aspectos Generales del desarrollo de la dentición. *Rev Esp Ortod*. 1980;10(1):2-13.
44. McDonald RE, Avery DR. *Odontología pediátrica y el adolescente*. Madrid: 6ªed. Harcourt Brace; 1998.
45. Rune B, Sarnas KV. Root resorption and submergence in retained deciduous second molars. *Eur J Orthod*. 1984;6(2): 123-131.

Recibido 21/11/14

Aceptado 02/12/14

Correspondencia: marcosanchez2183@gmail.com